STI – Sexuálně přenosná onemocnění

Kazuistiky

Kazuistika 1

ANAMNÉZA: Mladý 22 letý pacient přichází na urologickou ambulanci s blíže nespecifikovanými obtížemi při močení.

Subjektivně – pálení a řezání při močení, horší ráno, subfebrilie, předchozí kultivační vyšetření moči negativní

Během anamnézy zjištěn údaj o trvání obtíží delší dobu, také o občasném bělavém výtoku z močové trubice. Dále zjištěno, že pacient má nechráněný styk s více partnerkami (udává 6-7 partnerek během posledních 3 měsíců).

Odebrán hnis na kultivaci + mikroskopie.

Mikroskopicky: záplava leukocytů,

gramnegativní koky ve dvojících.

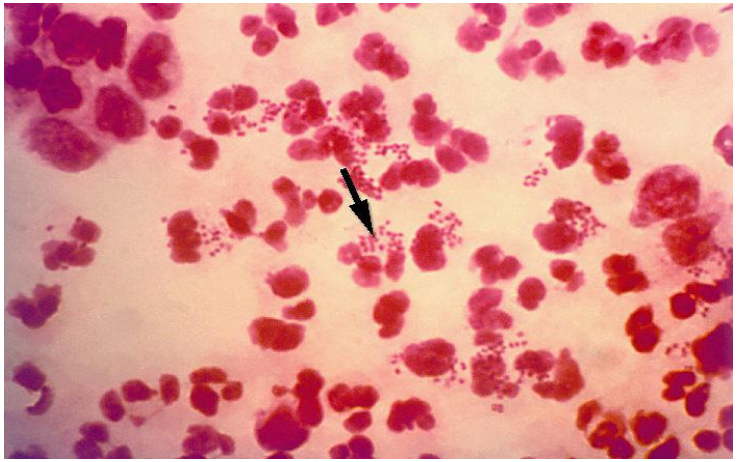

Kazuistika 1

Otázka:

1. Jaký mikrob bude patrně původcem infekce (dle mikroskopické morfologie)
2. Je k dispozici další metoda detekce tohoto infekčního agens?
3. Proč byla kultivace moči negativní?
4. Jaké faktory virulence přispívají ke vzniku onemocnění?
5. Jaká bude antibiotická terapie?
6. Doporučíte pacientovi další vyšetření?

Kazuistika 2

- 20-letá dívka přichází do nemocnice se stupňujícími se bolestmi v podbřišku (2 dny) a horečkou 38,7°C.
- Anamnesticky udává nažloutlý výtok (cca týden), má jednoho partnera
- Při gynekologickém vyšetření zjištěna palpační bolestivost obou adnex, byl odebrán endocervikální stěr
- Mikroskopicky: epitelie, leukocyty, smíšená flora, laktobacily ojediněle

Kazuistika 2

Otázky:

1. Jaká se pravděpodobná diagnóza?
2. Jaká je nejčastější etiologie tohoto onemocnění?
3. Jak bude zpracován odebraný vzorek?
4. MOP – běžný nález, kultivačně gonokok neprokázán; jaký mikrob bude pravděpodobně původce onemocnění?
5. Bude samotná terapie betalaktamovými antibiotiky účinná?
6. Jaké další onemocnění může tento mikrob způsobovat?
7. Jaké mohou být komplikace tohoto onemocnění?

Kazuistika 3

ANAMNÉZA: 35 letý pacient přichází na ambulanci dermatovenerologické kliniky, kam byl poslán svým obvodním lékařem s nálezem zatvrdnutí a vředu na penisu, který nebolí ani nesvědí

Pacient zpozoroval před několika dny na penisu pupen a za několik dnů po jeho objevení se mu objevily zvětšené tříselné uzliny („boule v třísle“ dle pacienta), které nejsou bolestivé

Pacient udává nechráněný sexuální styk s novou partnerkou, kterou poznal před několika týdny, v zahraniční necestoval

Odebrán stěr z léze na penisu na kultivaci + mikroskopii

Odebrána krev na sérologické vyšetření

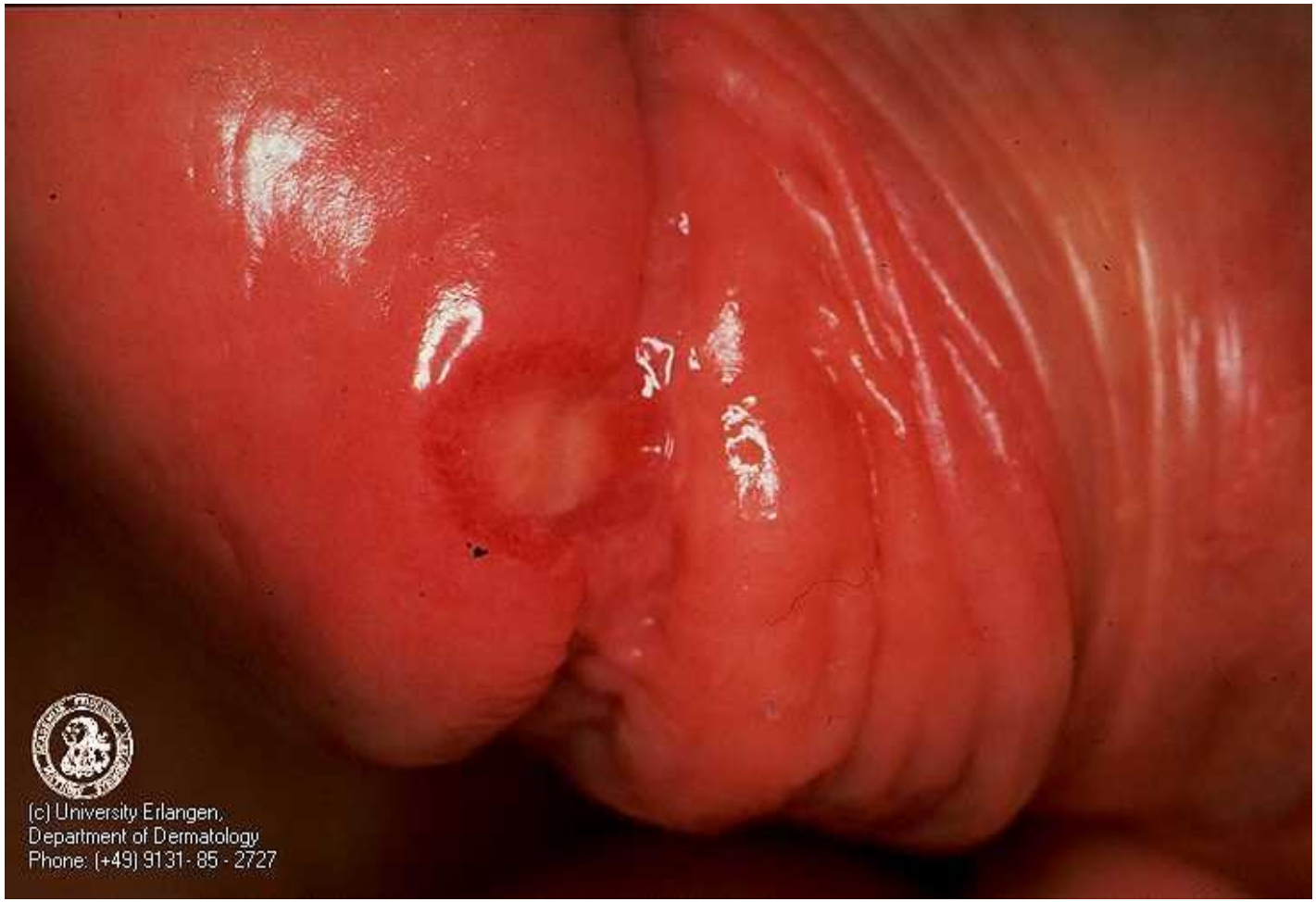
(c) University Erlangen,
Department of Dermatology
Phone: (+49) 9131- 85 - 2727

Kasuistika 3

- Otázky:

1. Jak budou zpracovány odebrané vzorky – mikroskopie, kultivace, sérologické vyšetření?
2. Které mikroorganismy by mohly vyvolat uvedené příznaky?
3. Mikroskopie: nález g+koků ve shlucích+, viridující streptokoky ojediněle
4. Kultivace: koaguláza negativní stafylokoky, streptokoky alfa, ojediněle kvasinka = běžná flóra kůže

   Proč nebyl prokázán signifikantní patogen běžnou kultivační metodou?
5. Které vyšetření určí diagnózu?
6. Jaká jsou stádia tohoto onemocnění?
7. Která sérologická vyšetření musíme provést pro určení diagnózy a pro diferenciální diagnózu?
8. Jaká terapie bude účinná?
9. Jaké další mikroorganismy mohou způsobit podobná onemocnění a která vyšetření by je prokázala?
10. U kterých jedinců jsou povinná preventivní vyšetření na toto onemocnění a o která vyšetření se jedná?

Metoda barvení stříbřením, spirochety

RRR test – pozitivní reakce

Negative control serum		**Positive control serum**
		Test

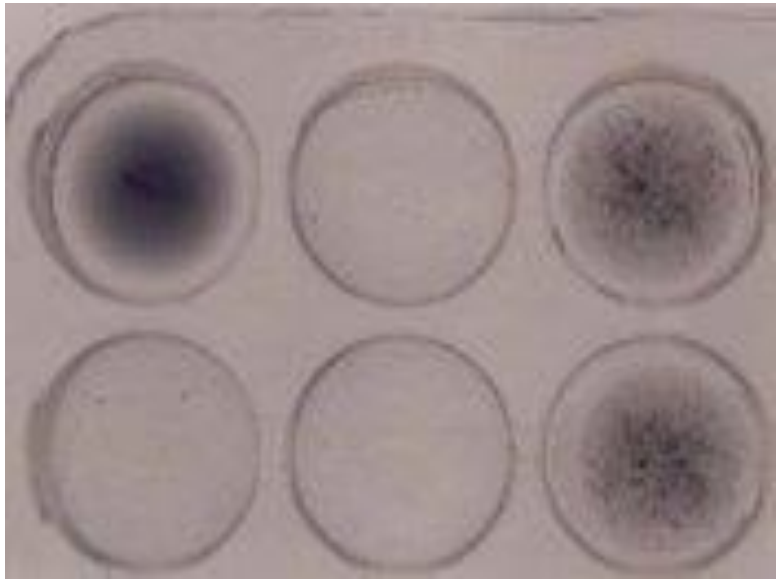

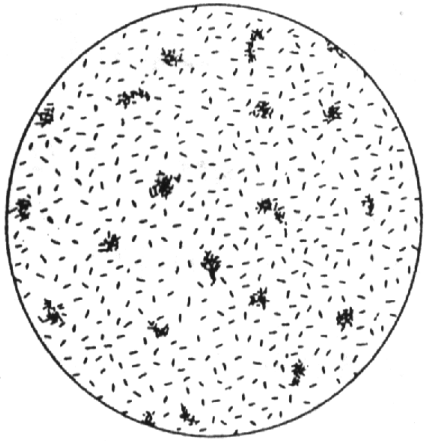

TPHA test – pozitivní výsledek

Positive control serum Test cells		**Negative control serum Test cells**		**Test serum Test cells**
Positive control serum Control cells		**Negative control serum Control cells**		**Test serum Control cells**



FTA - ABS



Kazuistika 4

- ANAMNÉZA:
- 19 dívka přichází ke gynekologovi pro několik dnů trvající nepříjemně páchnoucí výtok z pochvy bělavé až žlutavé barvy. Současně pociťuje svědění a pálení při močení
- Před 1 měsícem se seznámila se současným partnerem, ten nemá příznaky genitální infekce
- Objektivně – gynekologické vyšetření – červený čípek děložní a značná sekrece žlutavého páchnoucího sekretu s bublinkami
- Odebrán stěr z čípku na mikroskopii a kultivaci

Foto: cervicitis

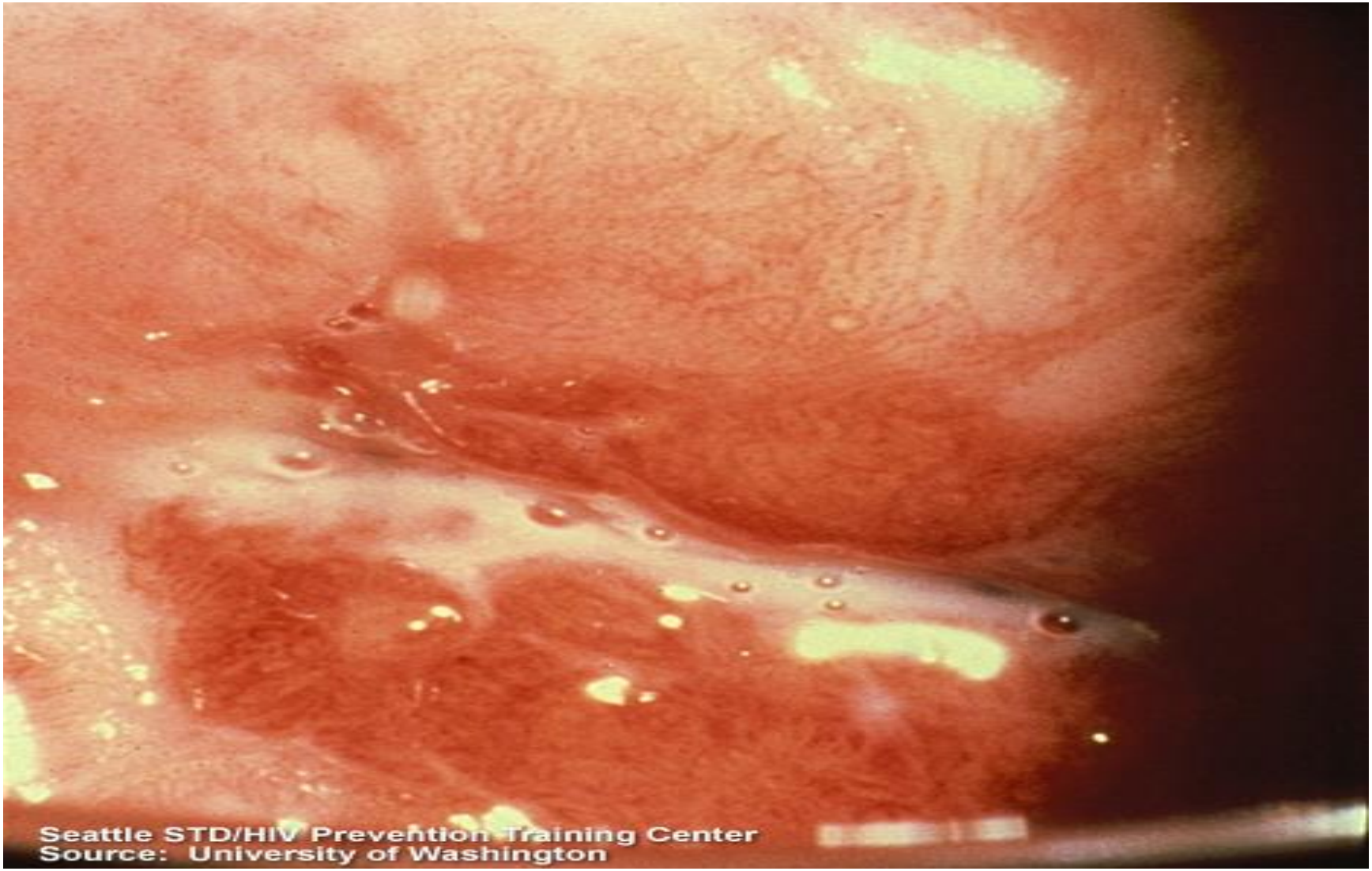

Kazuistika 4

- Otázky:

1. Jak budou zpracovány odebrané vzorky – mikroskopie, kultivace?
2. Které mikroorganismy by mohly vyvolat uvedené příznaky?
3. Mikroskopie: nález g+koků ve shlucích+, viridující streptokoky ojediněle
4. Kultivace: koaguláza negativní stafylokoky, streptokoky alfa, ojediněle kvasinka = běžná flóra kůže

   Proč nebyl prokázán signifikantní patogen běžnou kultivační metodou?
5. Které vyšetření určí diagnózu?
6. Jaké další mikroorganismy mohou způsobit podobná onemocnění a která vyšetření by je prokázala?
7. Jaká bude terapie?

Mikroskopie – Trichomonas vaginalis, barvení dle Giemsy

Kazuistika 5

- ANAMNÉZA:
- 35 letý muž přichází na infekční kliniku na doporučení praktického lékaře s dg. mononukleózy nezjištěné etiologie
- Několik týdnů trvá nadměrná únava, kašel, objevil se průjem, horečka, nechutenství, značný úbytek váhy
- Nahmatal zvětšené lymfatické uzliny na krku i v axile
- Jde o homosexuálního muže, který má 2 roky stálého partnera, na začátku soužití ještě rizikové chování s náhodnými styky
- Objektivně:
- Vyhublý pacient, soor v dutině ústní, teplota 38,5^{o}C, lymfadenopatie, chrůpky na plicích
- Odebrán stěr z dutiny ústní a sputum na mikroskopii a kultivaci, odebrána krev na sérologické vyšetření

Kazuistika 5

- Otázky:

1. Jak budou zpracovány odebrané vzorky – mikroskopie, kultivace?
2. Které mikroorganismy by mohly vyvolat uvedené příznaky?
3. Mikroskopie: nález g+koků ve shlucích+ a řetízcích, viridující streptokoky, kvasinky masivně – dut. ústní; obdobný nález ve sputu
4. Kultivace: koaguláza negativní stafylokoky, streptokoky alfa, Candida glabrata masivně
5. Které vyšetření určí diagnózu? Co je tzv. dg. okno?
6. Jaká jsou stádia této infekce? Proč zvážit vyš. BAL na kterého patogena?
7. Jaká bude terapie?
8. Jaká je prevence?