Infekce respiračního traktu

Kazuistiky

Virové infekce

Kazuistika 1

- ANAMNÉZA:
- Je druhá polovina ledna, který není příliš studený. 65letá žena přichází k obvodní lékařce s rýmou, suchým dráždivým kašlem s bolestí nad průdušnicí, horečkou 39°C, cítí se malátná a bolí ji hlava, svaly a klouby. Tento stav trvá zatím 2 dny
- Objektivně: prosáklé hrdlo, teplota 39,5^{o}C, známky zánětu průdušnice
- Odebrán stěr z nosohltanu a z mandlí na kultivaci, krev na známky bakteriální infekce
- Výsledky:
- Vyšetření sedimentace (= 15 mm/1 hod); CRP (20 g/ml)
- Kultivace: Výtěr z mandlí - viridující streptokoky, neisserie spp.

Kazuistika 1

- Otázky:

1. O které infekční onemocnění se může jednat? Proč neprokázala kultivace signifikantního patogena?
2. Která vyšetření ze kterých materiálů objasní etiologii?
3. Které komplikace jsou popisovány u starších pacientů?
4. Jaká bude pacientce indikována léčba? Jaký je mechanismus působení tohoto léku?
5. Jaká existuje specifická prevence onemocnění?
6. Jaká je epidemiologie onemocnění?

Influenza virus - ELMI

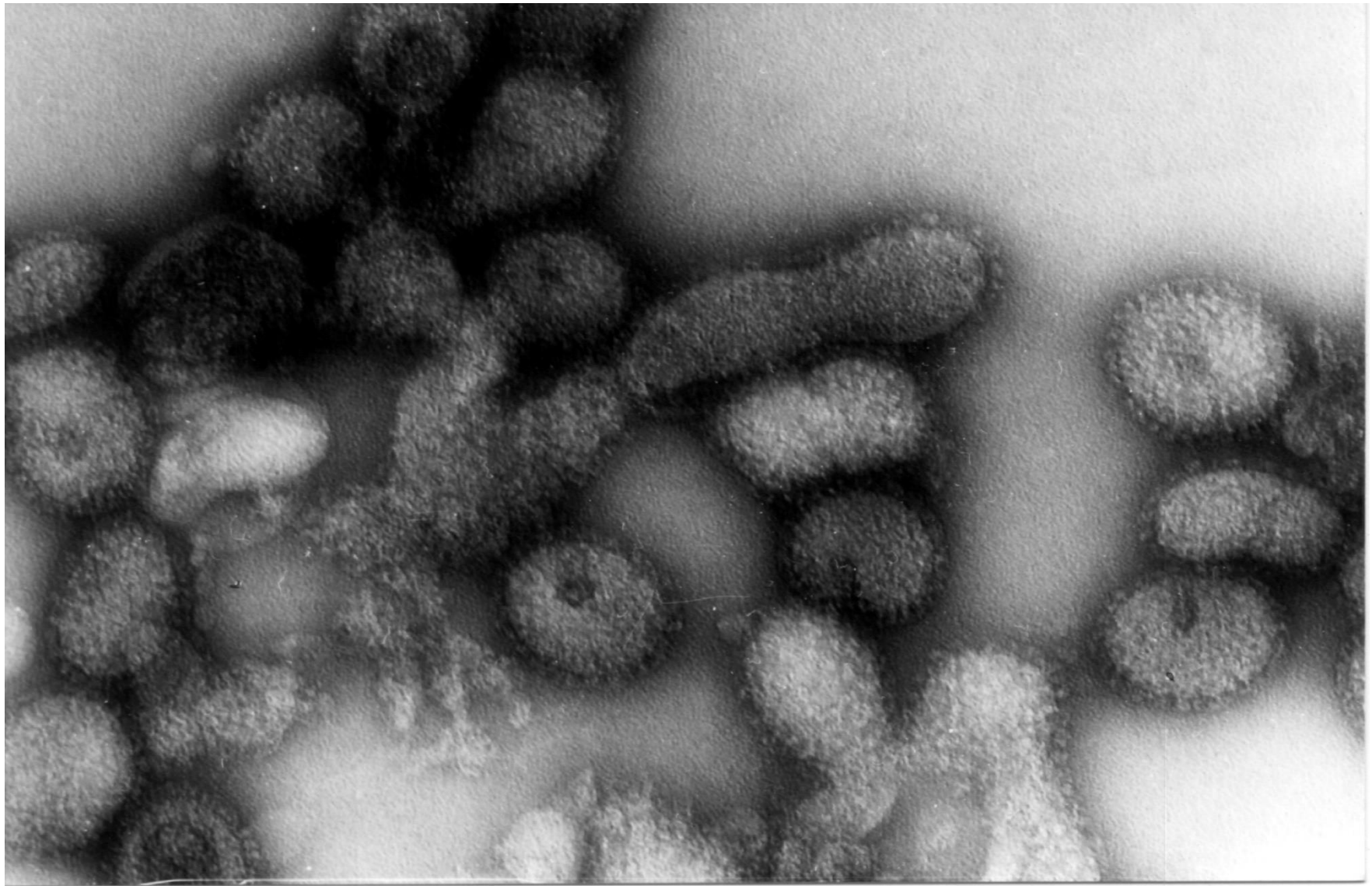

Struktura viru chřipky (zdroj wikipedie)

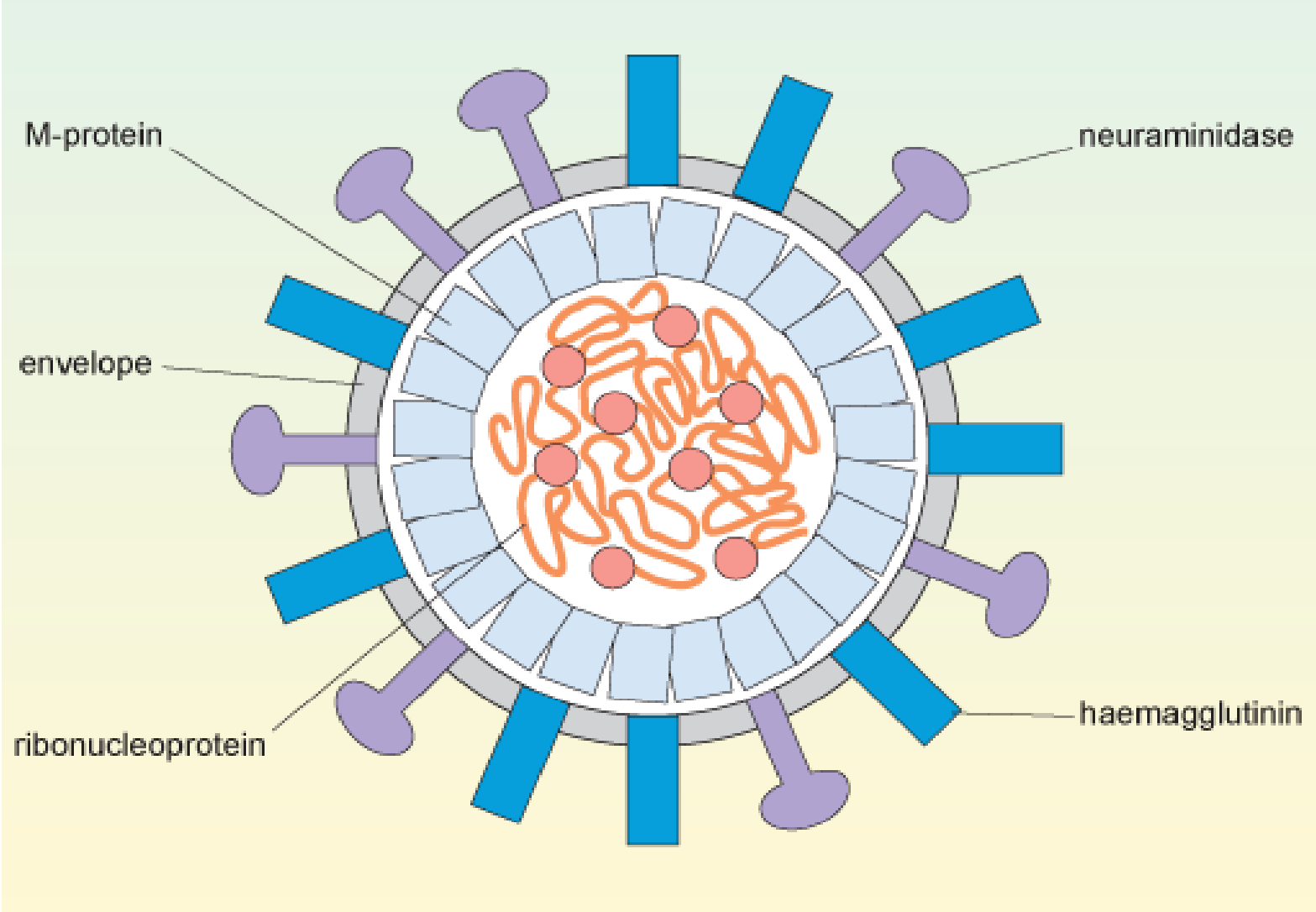

Imunochromatografie – přímý průkaz antigenu ze stěru z nosu, nosohltanu

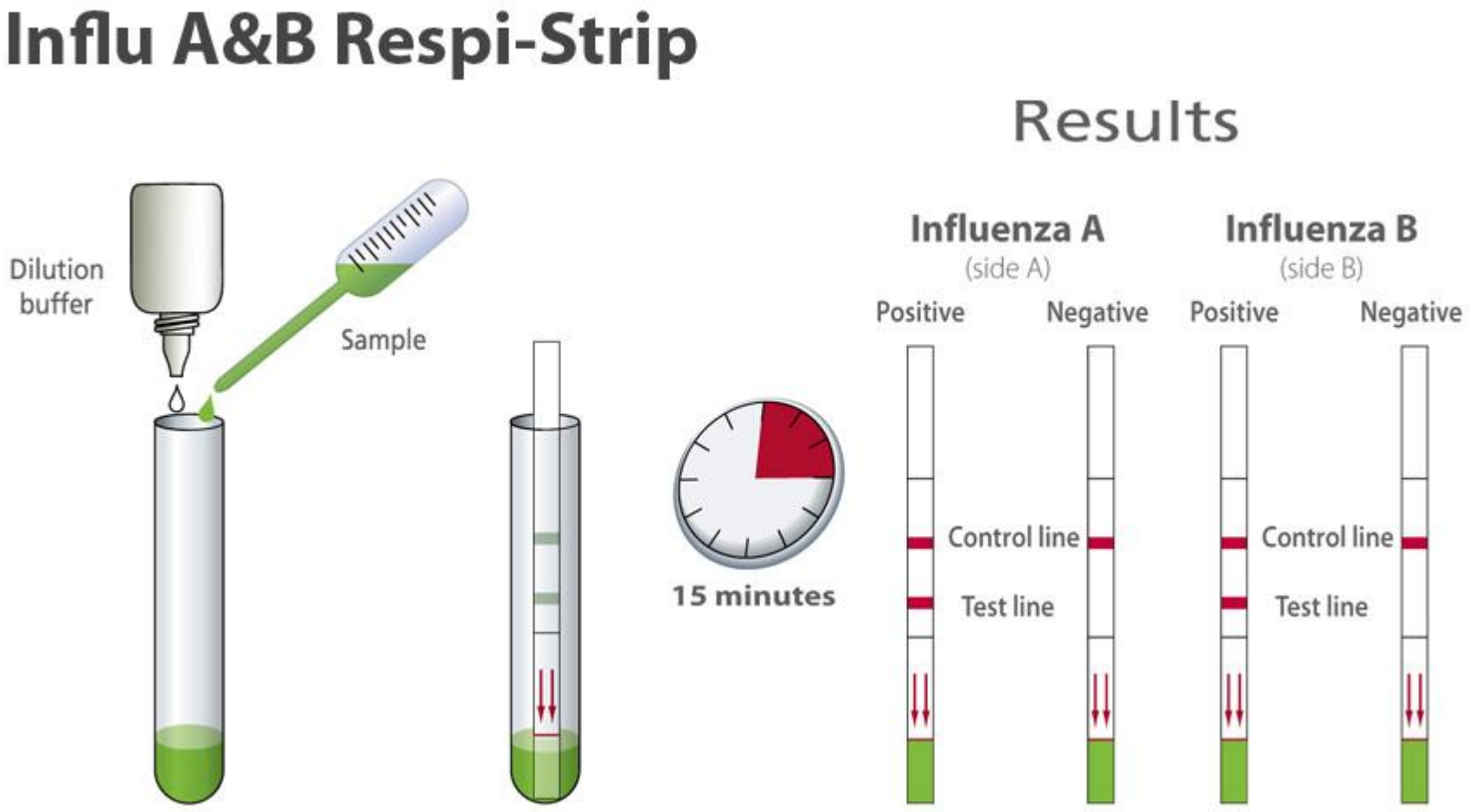

Kazuistika 2

- ANAMNÉZA:
- 3měsíční kojenec přichází na dětskou kliniku s horečkou 38,5°C,rýmou, kašlem a dušností a nechutenstvím, příznaky se zhoršují, začaly před 4 dny
- Objektivně:
- Zahleněný kojenec s horečkou, poslechově pískoty, chrůpky svědčící pro zánět dolních dýchacích cest až pneumonii

- Odebrána krev na CRP (výsledek: 5 mg/ml)
- výtěr z nosohltanu na kultivaci a na přímý průkaz antigenu respiračních virů
- Kultivace – negativní, ojediněle koaguláza-negativní stafylokoky

Kazuistika 2

Otázky:

- 1. Jaká je pravděpodobná etiologie infekce dolních dýchacích cest u malého kojence, který je dušný?
- 2. Proč byla kultivace negativní? Jaká je diagnostická možnost?
- 3. Jaká je patogenese této virové infekce?
- 4. Jaká je terapie této infekce?
- 5. Existuje specifická prevence vakcinací?

Kazuistika 3

- ANAMNÉZA:
- 15letý student přichází pro týden trvající horečku, bolest hlavy a kašel, který nelze tlumit antitusiky, teplota do 38°C
- Objektivně:
- Mírně zarudlé hrdlo, poslechově normální nález na plicích
- Odběr krve na CRP (150 g/ml)
- RTG: nález „skvrnité“ atypické bronchopneumonie
- Odběr venózní krve na sérologické vyšetření

Kazuistika 3

- Otázky:

1. Který patogen je nejpravděpodobněji původce této atypické bronchopneumonie, pro níž je charakteristický žádný nebo malý fyzikální nález a výrazný nález RTG?
2. Která další agens způsobují obraz komunitní atypické pneumonie?
3. Jaké jsou možnosti mikrobiologické dg.?
4. Je prováděna kultivace na bezbuněčných médiích u těchto agens?
5. Jaká terapie bude zvolena pro tohoto pacienta? Penicilinová ATB inhibující bun. stěnu nejsou účinná
6. Je možná vakcinace?

Kultivace *M.pneumoniae* – PPLO agar

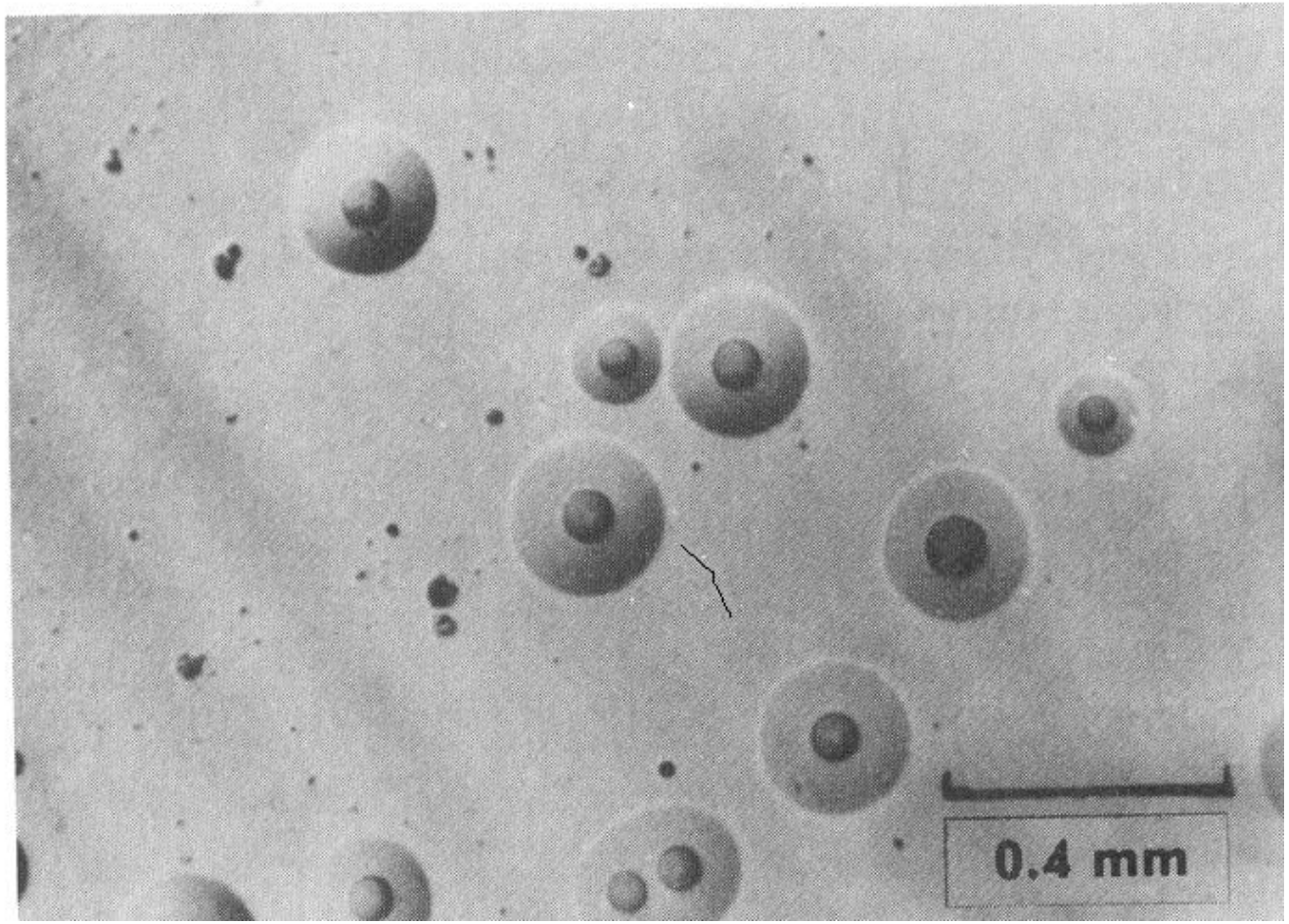

Pathogenesis of *M.pneumoniae* infection
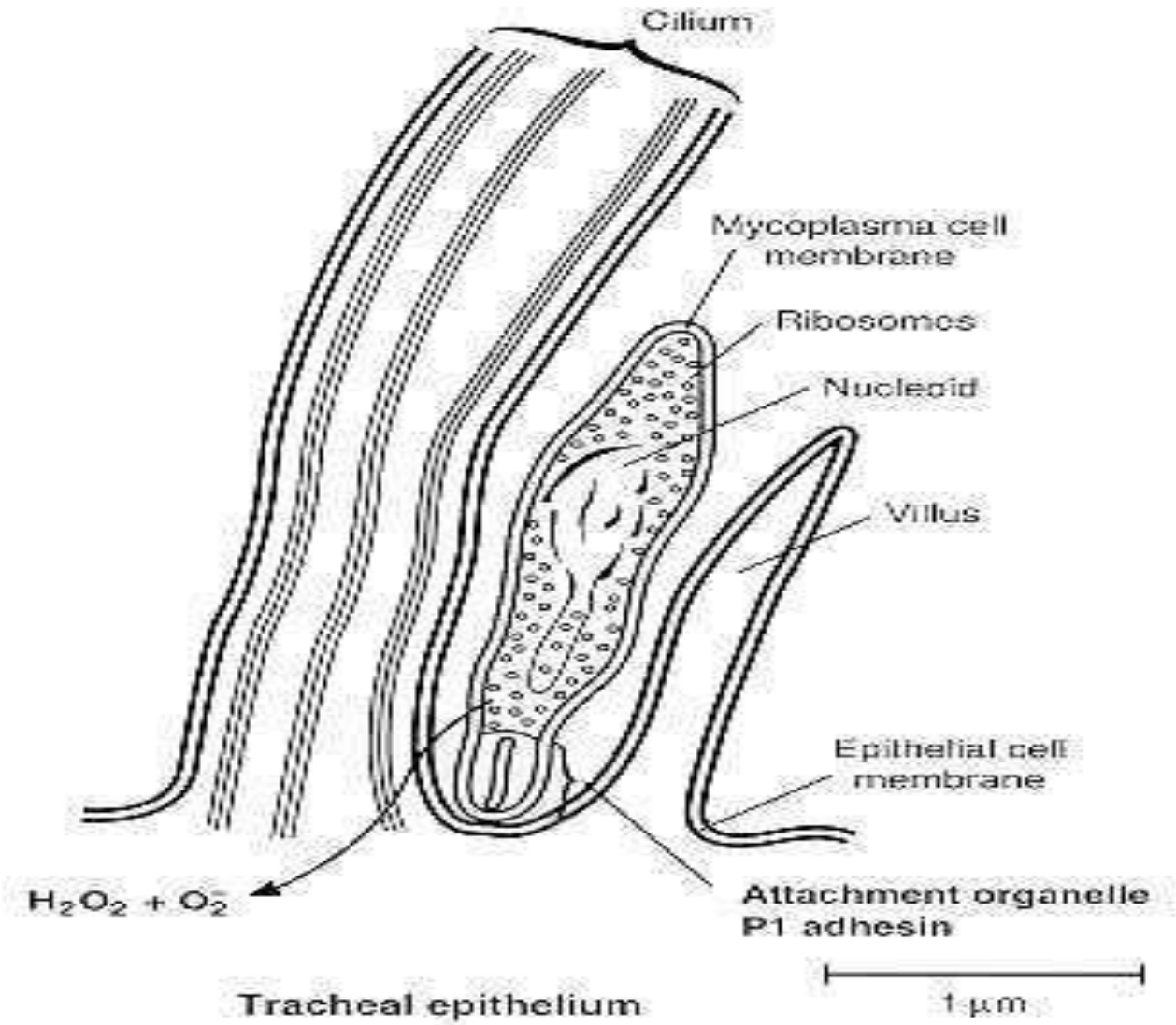
(educational material of CDC)