Alimentární infekce

Kazuistiky

Kazuistika 1

- Dívka, věk 3 roky, 4 týdny trvající střídavý průjem, stolice je nazelenalé barvy, bez příměsi krve, doma bez teplot, nezvracela, trpí nadýmáním, mírně zhubla. Nechodí do předškolního zařízení.
- Anamnesticky – otec před 2 měsíci pracovně 2 týdny v Indii, bez zdravotních potíží, antimalarika preventivně nebral.
- Dítě objektivně: afebrilní, břicho na pohmat citlivé,

Laboratorní vyšetření:

Vyšetření krve: hodnoty v normě

Rektální výtěr – výsledek bakteriologického kultivačního vyšetření:

Escherichia coli, Enterococcus sp., Klebsiella sp.

Vzorek stolice: rotaviry neg., adenoviry neg.,noroviry neg.

Kazuistika 1

Otázky:

1. Která další vyšetření navrhujete?

2. Jak byste provedli odběr materiálu pro kultivační vyšetření, pro detekci antigenů výše uvedených virů a pro parazitologické vyšetření?

3. Kteří původci mohou být příčinou chronického průjmového onemocnění, kdy je stolice bez příměsi krve…?

Kazuistika 1

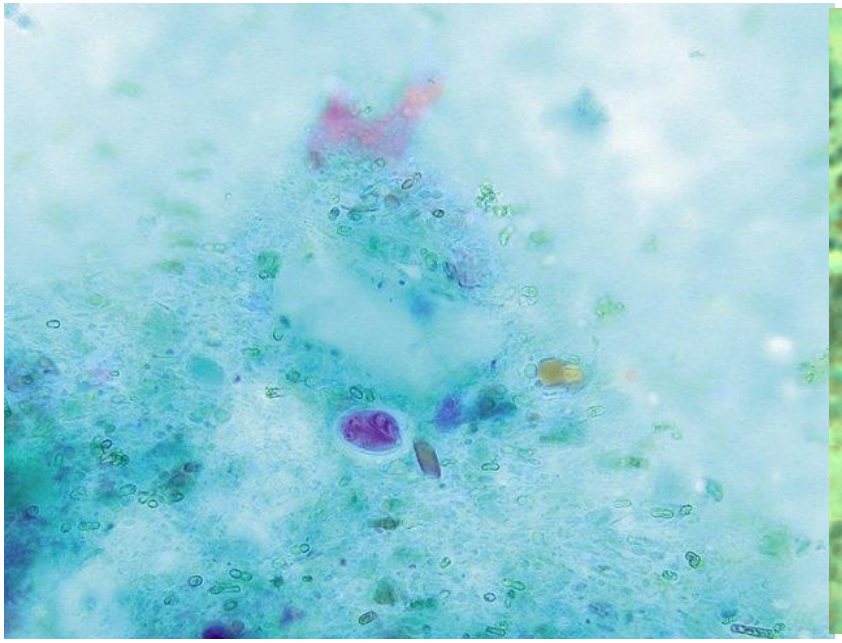

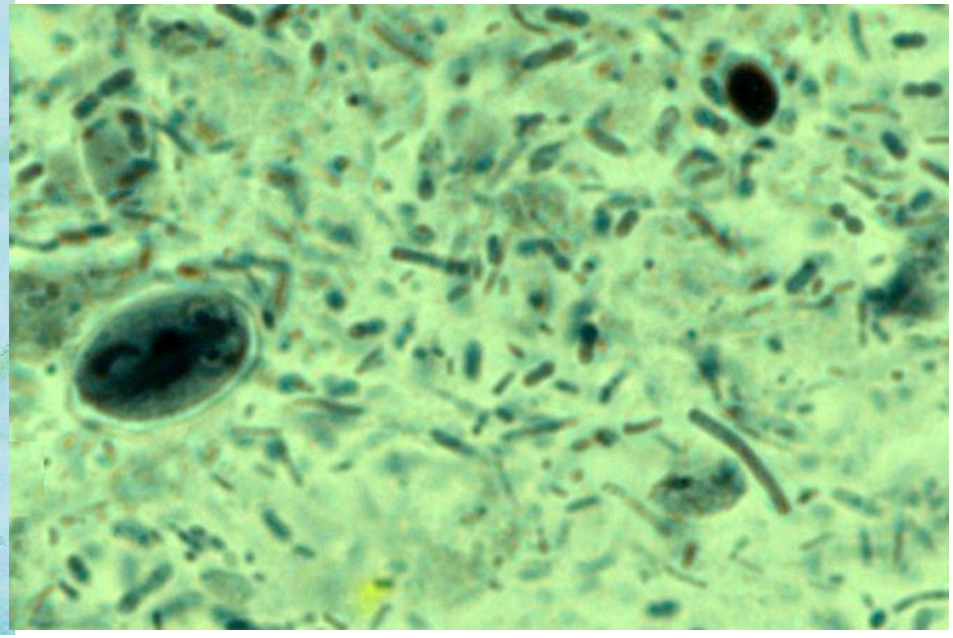

4. O který mikroorganismus se jedná?
5. Životní forma?
6. Uveďte některou barvicí metodu v parazitologii
7. Terapie infekce ?
8. Pravděpodobný zdroj infekce pro dítě?
9. Preventivní opatření?

Co je na obrázku?

Kazuistika 2

- Mladý muž (20 let, student) – přichází odpoledne na lékařskou pohotovost pro 2 dny trvající průjem s příměsí krve, tělesná teplota večer 38,4 °C, nauzea, bolesti břicha – nyní zhoršené, kolikovité
- Anamnéza: Před 6 dny byl na domácí oslavě s grilováním (kuřecí, krůtí, hovězí); před dvěma měsíci cestoval po Turecku
- Objektivně: - teplota 37,6 °C, břicho na pohmat bolestivé, suché popraskané rty

Laboratorní vyšetření krve: CRP 20, mírná leukocytóza, ostatní v normě

Otázky:

1. Která další opatření navrhujete?
2. Která další vyšetření navrhujete?

Výsledek bakteriologické kultivace

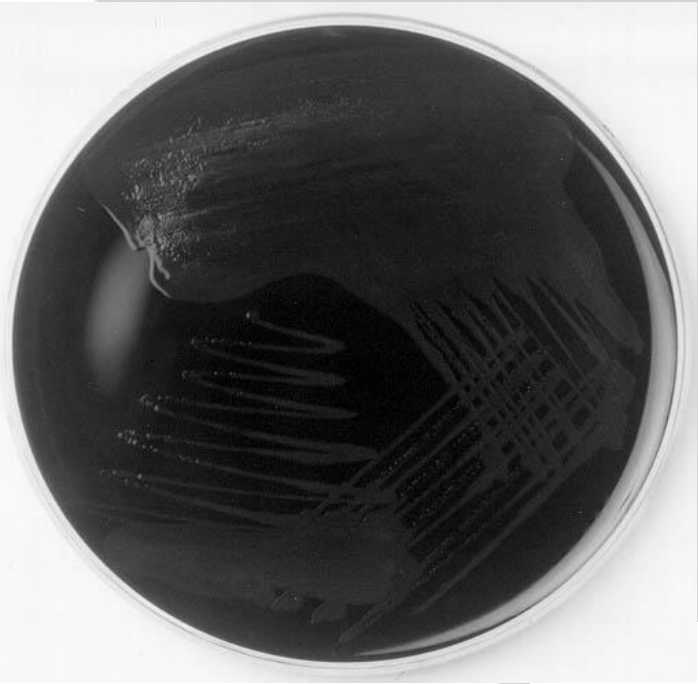

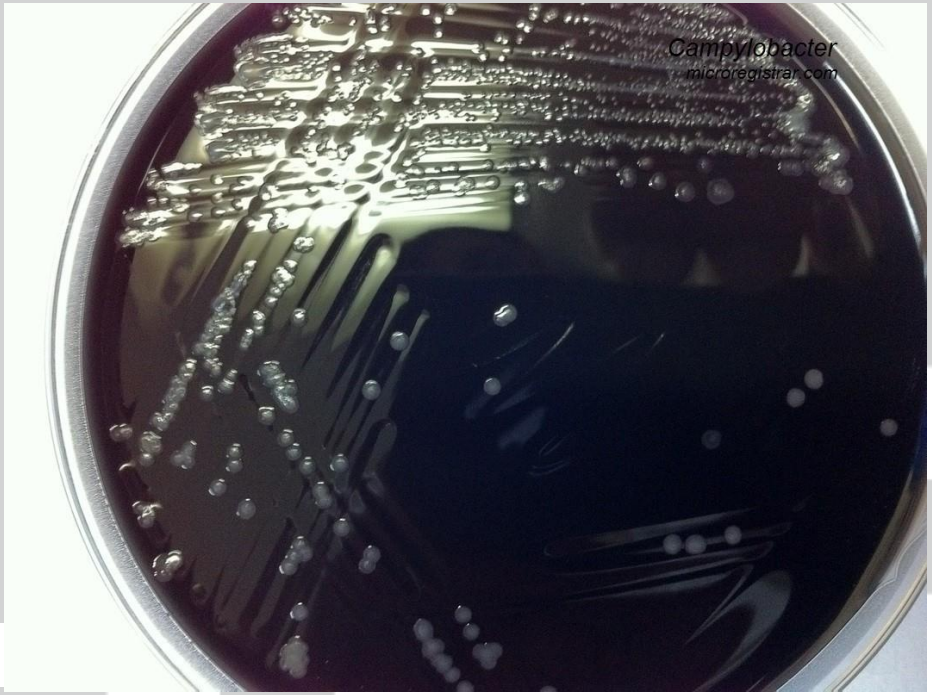

Kultivace na selektivní půdě – Karmaliho agar: 48 hodin, při vyšší teplotě (42 °C), anaerobně, oxidáza +, pohyb +.

Mikroskopie: G neg. zahnuté tyčinky, až krátké spirálky

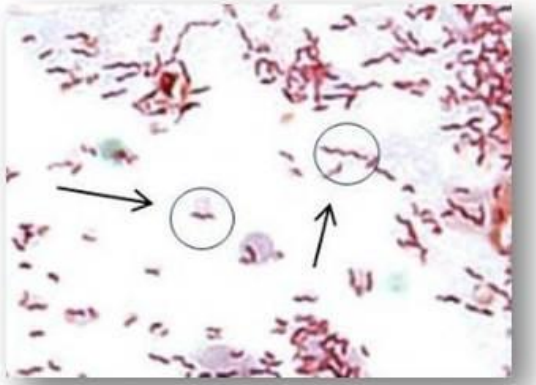

Kazuistika 2

Otázky:

3. O kterou bakterii se jedná?
4. Co je zdrojem uvedené infekce?
5. Který epidemiologický údaj z anamnézy je významný?
6. Infekční dávka nutná k vyvolání onemocnění je přibližně???
7. Výskyt . . . . . enteritidy v populaci klesá nebo stoupá?
8. Navrhněte pro uvedeného pacienta terapii a další opatření.
9. Možné komplikace tohoto onemocnění?

Kazuistika 3

- Žena, 45 roků, přichází ráno k praktickému lékaři s náhle vzniklým zvracením v časných ranních hodinách, ke kterému se přidává průjem – stolice je řídká, vodnatá s příměsí hlenu, bez příměsi krve.
- Cestovatelská anamnéza - negativní
- V ordinaci : tělesná teplota – 37,8 °C, pacientka nejeví známky dehydratace, břicho na pohmat mírně citlivé
- Na dotaz lékaře na konzumaci potravin předchozí dne odpovídá, že včera k obědu byl smažený květák z vlastní zahrady s domácí tatarkou a k večeři chleba s máslem a medem od soukromého včelaře.

Otázky:

1. Které materiály odebereme v ordinaci praktického lékaře k laboratornímu vyšetření
2. Na kterého původce myslíme především a proč?

Kazuistika 3

Kultivace rektálního výtěru

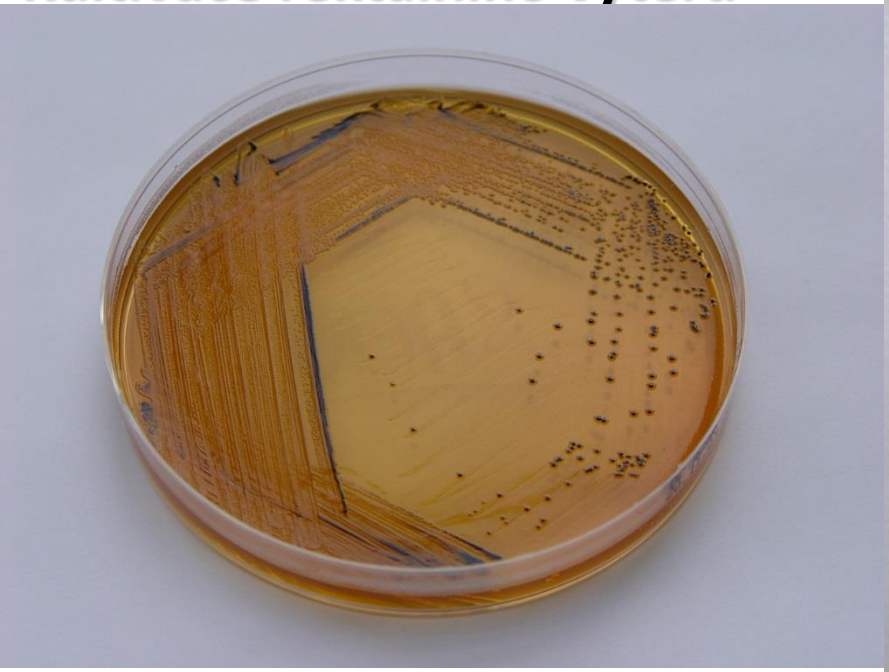

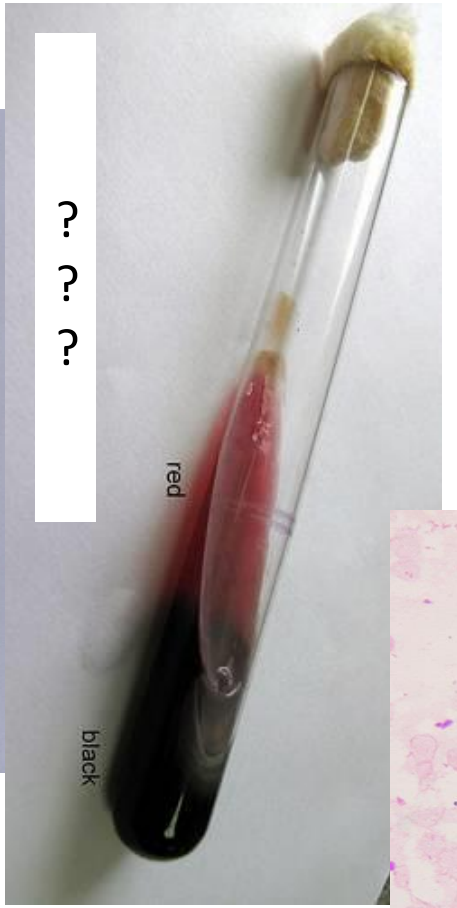

? ? ?

Mikroskopický obraz kultury

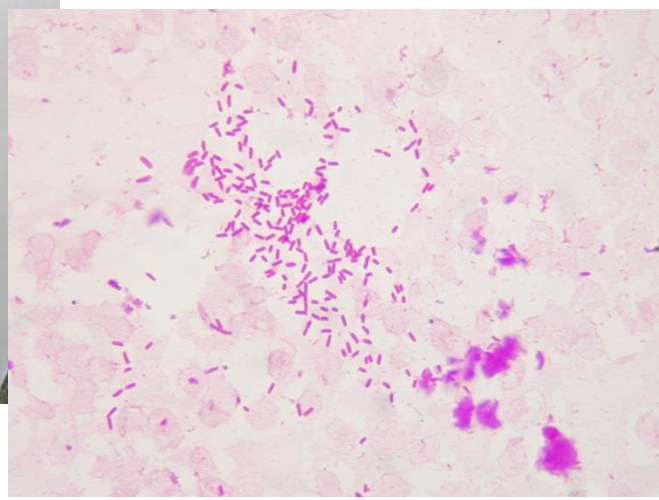

Otázky:

3. Popište média použitá ke kultivaci a výsledky vyšetření
4. Biochemická identifikace bakterie?
5. Které další metody použijeme k přesné identifikaci (sérovaru)

Kazuistika 3

Otázky:

6. Jaká je infekční dávka u . . . . . ?
7. Inkubační doba ?
8. Terapie ?
9. Další opatření v rodině ?
10. Možná epidemiologická opatření ?

Kazuistika 4

- Roční chlapec je rodiči v měsíci lednu přivezen do ambulance dětské kliniky pro 1 den trvající průjmové onemocnění se zvracením a horečkou, stolice je vodnatá s příměsí hlenu.

Anamnéza: starší sourozenec (12 let) měl před pěti dny lehčí průjmové onemocnění trvající cca 2-3 dny.

Cestovatelská anamnéza - negativní

Při příjmu:

Tělesná teplota 39,5 °C, dítě je malátné, mírná tachykardie 121/min, dechová frekvence 35/min, bříško citlivé na pohmat, slyšitelná zrychlená peristaltika.

Otázky:

1. O které původce se může jednat?
2. Které biologické materiály vyšetříme a proč?

Kazuistika 4

- Pozitivní imunochromatografický test - rotaviry

Rotaviry elektronovou mikroskopií

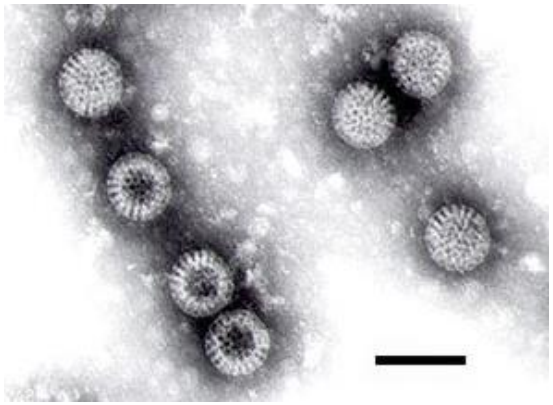

C = kontrolní linie je vybarvená, test je validní

T = test, linie je vybarvená – výsledek testu je pozitivní

Kazuistika 4

Otázky:

3. Ve kterém ročním období se rotavirové infekce vyskytují u dětí nejčastěji?
4. Jak velká je infekční dávka u rotavirů?
5. Terapie?
6. Jaký byl pravděpodobný zdroj infekce pro malého pacienta?
7. Jaká je inkubační doba u rotavirů?
8. Jak dlouho jsou rotaviry stolicí vylučovány a jak velká je v akutní fázi virová nálož ve stolici postiženého dítěte?
9. Existuje prevence tohoto onemocnění?

Kazuistika 5

- Muž, 35 roků, přichází v únoru k praktickému lékaři s 8 dní trvajícím průjmovým onemocněním, večer teplota 37,2 – 37,4 °C. Unavený, malátný, několik průjmových stolic denně, hlenovitých, včera jej vylekala příměs krve ve stolici a pobolívání v pravém podbřišku.
- Pacient je povoláním řezník, nyní v sezóně dělá domácí zabíjačky a je unavený. Necestuje.

Tělesná teplota nyní ráno 37,2 °C, CRP rychlým testem v ordinaci lékaře 30 mg/L, břicho na pohmat citlivé, praktický lékař s ohledem na povolání pacienta ordinuje doxycyklin a kontrolu nejpozději za dva dny. Odebírá rektální výtěr na bakteriální kultivaci.



Kazuistika 5

Otázky:

1. Kteří původci infekčních onemocnění GIT budou součástí vaší rozvahy??
2. Proč s ohledem na povolání pacienta?
3. Která další mikrobiologická vyšetření byste provedli?
4. Co je pravděpodobně zdrojem infekce pro pacienta?

Kazuistika 5

- V laboratoři byla provedena identifikace původce

- Kultivace na půdě CIN

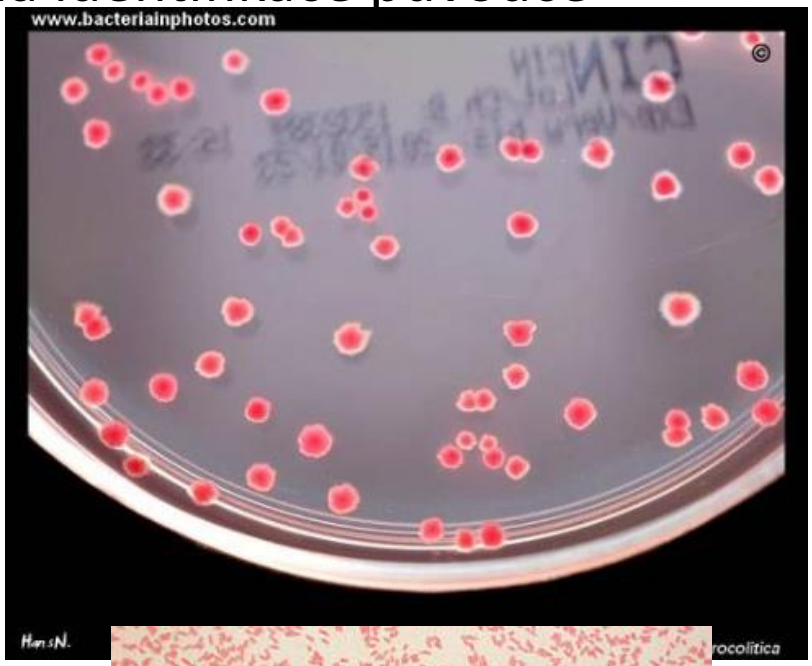

Mikroskopie kultury,
Aglutinace:
Y. enterocolitica O3 +

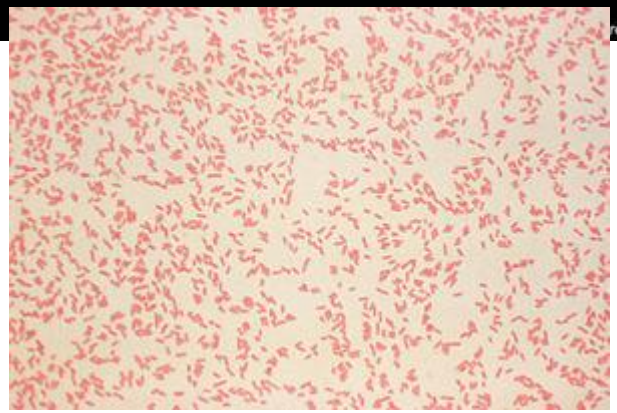

Kazuistika 5

Otázky:

5. Byla terapie s ohledem na původce zvolena správně?
6. Jaká je infekční dávka *Yersinia enterocolitica*?
7. Inkubační doba?
8. Může se rozvinout infekce *Yersinia enterocolitica* až do septické formy?
9. Která antibiotika v takovém případě zvolíte?

Pozn. Půda CIN název – obsahuje ATB k potlačení růstu jiných mikrobů:

Cefsulodin - **I**rgasan - **N**ovobiocin

Kazuistika 6

- Pacientka, 88 roků věku je převezena na interní oddělení okresní nemocnice z domova pro seniory s 3 dny trvajícím průjmovým onemocněním, stolice je vodnatá, odchází často v malém množství a je bez příměsi krve. Pacientka si stěžuje na bolesti břicha a 2x zvracela.
- Pacientka je nepohyblivá, upoutaná na lůžko, chůze pouze v chodítku s rehabilitační sestrou, inkontinentní a v uplynulých 4 týdnech opakovaně léčena pro infekce močových cest.

<u>Při příjmu:</u>

tělesná teplota 38,4 °C, puls 85/min, dech 20/min, KT 120/65 mm Hg, špatně komunikuje

Otázky:

1. Která vyšetření a odběry biologických materiálů neprodleně provedete?

Kazuistika 6

- <u>Vyšetření stolice na přítomnost toxinu a antigenu *C. difficile*</u>

2. Vyhodnoťte nález na kazetce vpravo dle dolního obrázku s návodem k hodnocení

Naše pacientka

<u>Hodnocení detekce toxinu a antigenu CDI ve stolici</u>

C – kontrolní linie, musí být vždy vybarvena = kontrola funkčnosti testu

Ag – pozitivní linie = přítomnost antigenu CDI

Tox – pozitivní linie = kmen produkuje toxiny (A~ /+ B)

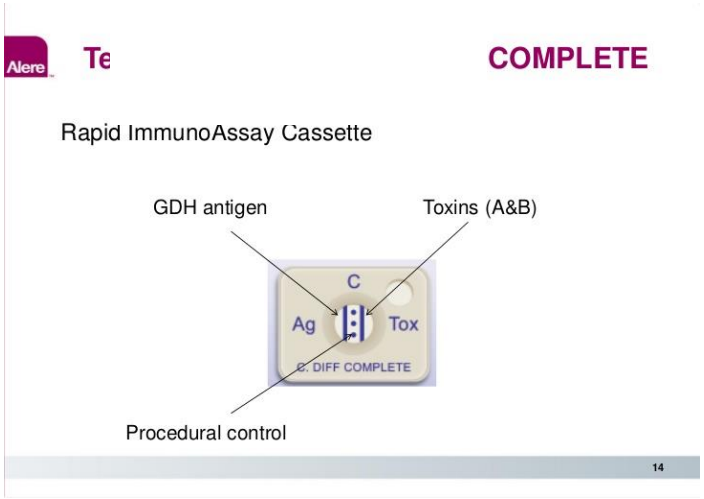

3. Terapie ?

Kazuistika 6

Výsledky kultivací:

Stolice:

Clostridium difficile (citlivost na Metronidazol, Vankomycin, Fidaxomicin)

Cévkovaná moč:

Escherichia coli 10^2

Staphylococcus epidermidis 10^2

Staphylococcus aureus ojediněle

Otázky:

4. Má pacientka opět močovou infekci, a který mikrob je vyvolávající agens?
5. Je nutná změna ATB terapie?

Kazuistika 7

- Pacientka, 30 roků věku, přichází ke svému lékaři s dva dny trvající zvýšenou teplotou (37,2 °C až 37,5 °C), nechutenstvím až nevolností, ráno zvracela, pobolívání pod pravým žeberním obloukem už několik dní.
- Cestovatelská anamnéza: Před třemi týdny se vrátila z tříměsíčního pobytu v Indii, kde učila Angličtinu ve škole pro děti nemajetných rodičů. Hygienické podmínky popisuje jako otřesné.
- Vakcinována před cestou proti: Hepatitidě A a B, meningokokové meningitidě (A,C), tetanu, antimalarika nebrala – pohotovostní balíček měla s sebou
- Praktický lékař ji posílá přímo do ambulance infekční kliniky.
- <u>Zde objektivně:</u>

  tělesná teplota 37,4 °C, spojivky lehce ikterické, břicho celkově citlivé na pohmat, více vpravo; udává lehkou bolest hlavy.

Kazuistika 7

<u>Otázky:</u>

1. Na která onemocnění budete myslet a které materiály odeberete?
2. Mohou klinické příznaky vést k podezření na leptospirózu?
3. Co je to pohotovostní balíček s ohledem na malárii?

Kazuistika 7

Výsledky laboratorních vyšetření:

- CRP 10
- ALT ↑↑, AST ↑
- V moči bilirubin, ostatní hodnoty v normě
- Pacientka hospitalizována
- Krevní roztěr na malárii - negativní
- PCR na DNA patogenních leptospir - negativní
- Výsledek virologického vyšetření:

  <u>Zjištěny protilátky proti:</u>

  viru hepatitidy B ve třídě IgG, viru hepatitidy A ve třídě IgG, viru hepatitidy E ve třídě IgM – slabě pozitivní, ve třídě IgG hraniční.

Kazuistika 7

Otázky:

4. Vaše diagnóza? A na základě čeho?
5. Může se jednat o hepatitidu A nebo B?
6. Proč je ve výsledku sérologického vyšetření u hepatitidy E přítomen pouze hraniční titr IgG?
7. Čemu říkáme „sérokonverze“ u infekčních onemocnění?
8. Co bychom ještě mohli zahrnout do diagnostické rozvahy u hepatitidy obecně? Vymyslete několik příkladů.

Kazuistika 7

Tab. 3 – Akutní virová hepatitida A–E – diferenciální diagnostika

Infekční	Neinfekční
infekce Epstein-Barrové virem	etylická hepatitida
infekce cytomegalovirem	léky indukovaná hepatitida
infekce herpes simplex virem	bylinnými přípravky indukovaná hepatitida
leptospiróza	jiné toxické hepatitidy
Q horečka	autoimunitní hepatitida
žlutá zimnice	ischemická hepatitida
infekce HIV	Wilsonova nemoc
brucelóza	akutní Budd-Chiari syndrom (okluze hepatické vény)
lymeská borelióza	hepatitida ex graviditate (akutní steatóza, HELLP syndrom, cholestáza)
syfilis	akutní cholecystitida a akutní obstrukce žlučových cest
vzácnější asociace s dalšími infekcemi	maligníty