Listeria spp.

Rod *Listeria*

- Gram pozitivní tyčinky
- Pohyblivé při nízkých teplotách (25 °C)
- Nesporulující
- Fakultativně anaerobní
- Kataláza pozitivní
- 21 druhů
  - Pro člověka nejvíce významná
    - *Listeria monocytogenes*

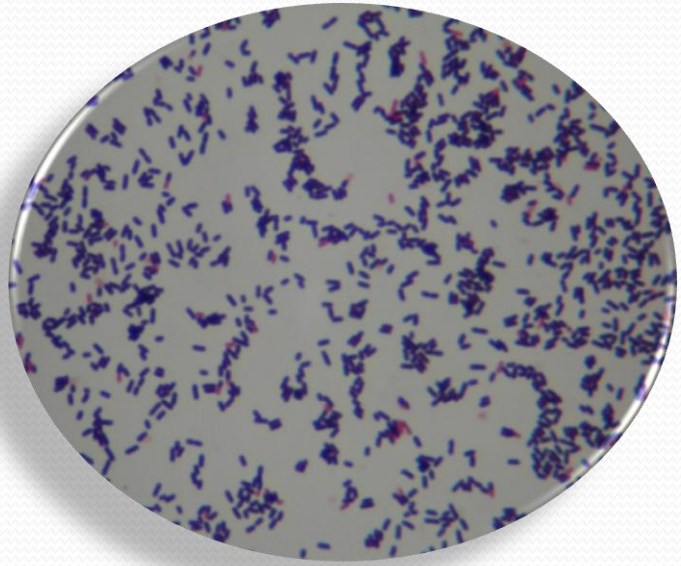

Listeria monocytogenes - Gramovo barevení

Listeria monocytogenes

- Výskyt fyziologická mikroflóra zvířat, v půdě, ve vodě, odumírající zeleň → kontaminace potravin
- Rozdělení na 13 sérotypů podle flagelárních a somatických antigenů
  - Tři z nich vyvolávají onemocnění u lidí
- Původce listeriózy

Listeria monocytogenes

- Faktory virulence
  - Adheze
    - Internaliny
      - Internalin A – adheze a průnik střevního epitelu a placenta
      - Internalin B – adheze a průnik hepatocytů
    - Listeria adhezivní protein
    - Autolyzin amidáza
  - Listeriolysin O
    - Únik z fagosomu
  - Fosfolipázy C
    - Únik z fagosomu
    - Hemolyzin
  - Protein Act A
    - Vazba na aktin hostitelské buňky
    - Využívají polymerizaci a depolymerizaci
    - Pohyb a průnik do okolních buněk
  - Tvorba biofilmu

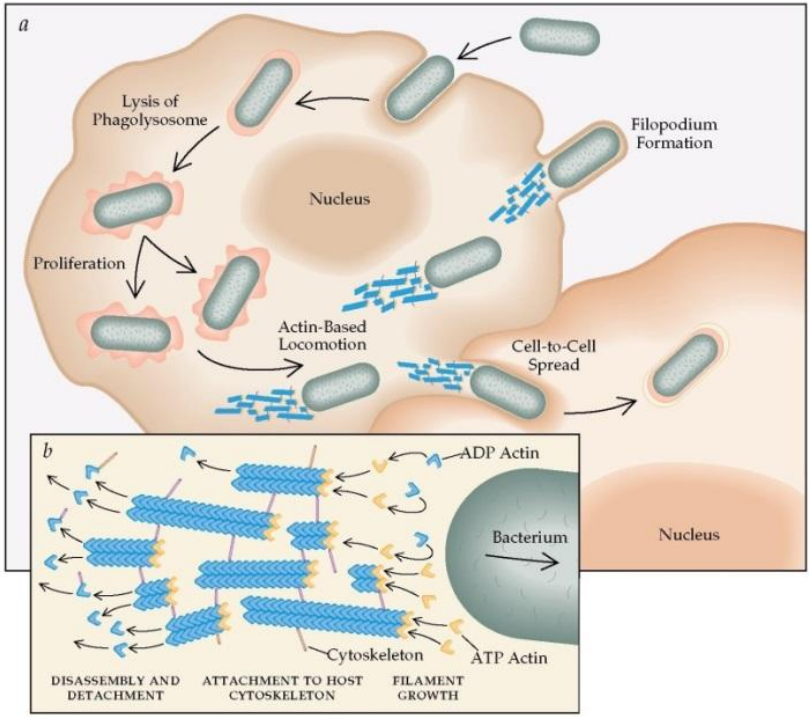

Listerióza

- Alimentární infekce
- Kojenci, těhotné, starší lidé, pacienti s imunodeficiencí
- Inkubační doba 3-4 týdny
- Pozření kontaminované potravy
- Překonání žaludeční bariéry snáze při nižší aciditě
- Ve střevě invaduje do střevní sliznice
  - Hematogenní rozsev
  - Afinita k placentě a mozku

Listerióza

Klinický obraz

- Febrilní gastroenteritida
  - Horečka, vodnatý průjem
- Horečnaté onemocnění
  - Způsobené průnikem do krevního řečiště
  - Většinou zůstane nediagnostikováno
  - Komplikace tvorba abscesů
- Postižení CNS
  - Subakutní, únava, bolest hlavy, horečka
  - Meningeální příznaky málo vyjádřeny
  - 20 % meningitid novorozenců a starších osob
- Lokalizované infekce
  - Tonzilitida
    - Obraz povlakové angíny
    - Výrazně zvětšené podčelistní uzliny

Listerióza

Klinický obraz

- Infekce plodu
  - Granulomatosis infantiseptica
    - Diseminovaná infekce
    - Charakterizována tvorbou granulomů a mikroabscesů
  - Časná neonatální sepse
    - Lehká forma listeriózy
    - Infekce krátce před porodem
  - Pozdní neonatální sepse, meningitida
    - Infekce perinatálně
    - Stolice matky

Listerióza

Terapie

- Lék volby – penicilin, aminopeniciliny, co-trimoxazol,
- Karbapenemy, vankomycin
- Cefalosporiny jsou neúčinné!

Rod *Listeria*

- Kultivace
  - Kultivační půdy
    - Rostou na KA jako šedé kolonie (podobné s eneterokoky)
    - Selektivní kultivační médium ALOA
      - Založené na produkci β-glukoxidázy a fosfolipázy
      - Zelené kolonie se žlutou halo zónou
    - Další selektivní kultivační média
      - Založené na hydrolýze eskulinu
  - Podmínky kultivace
    - 5-37 °C 16-24 hod aerobně

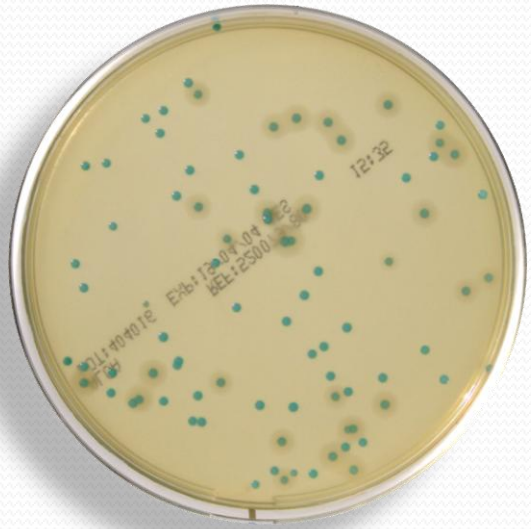

ALOA agar: zelené kolonie s halo zónou *Listeria monocytogenes*, zelené kolonie bez zóny *Listeria* spp.

Rod *Listeria*

- Diagnostiky
  - Mikroskopie
    - Nativní preparát – specifický krouživý pohyb
    - Gramovo barvení – gram pozitivní tyčinky
  - Biochemická aktivita
    - Kataláza pozitivní
    - Biochemické sety – API Listeria test
    - CAMP test – zesílení hemolýzy okolo stafylokokové čáry
  - Hmotnostní spektrometrie
  - PCR

Děkuji za pozornost!