Fyziologie živočichů a člověka

Fyziologie kardiovaskulární soustavy

RNDr. Ing. Edvard Ehler, Ph.D.

Převodní systém srdeční

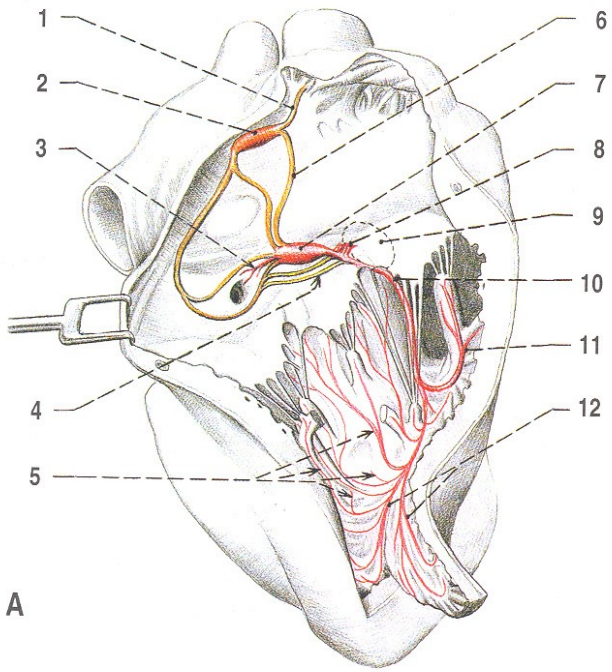

Obr. 29. PŘEVODNÍ SYSTÉM SRDEČNÍ, uložený v myokardu; schéma uložení a průběhu

A pohled zprava na předsíňové septum a do vtokové části pravé komory (pohled z řezu vedeného v margo acutus)

1 interatriální (Bachmannův) svazek do myokardu levé předsíně
2 nodus sinuatrialis
3 proužky nodálních myocytů z atrioventrikulárního uzlu do okolí ústí sinus coronarius
4 kolaterální vlákna ze zadního (Thorelova) internodálního svazku do fasciculus atrioventricularis
5 větvení crus dextrum v Purkyňova vlákna na stěně a do stěny komory a do papilárních svalů
6 přední internodální svazek, nalevo od něho střední (Wenckebachův) a zadní (Thorelův) svazek
7 nodus atrioventricularis
8 crus sinistrum fasciculi atrioventricularis
9 pars membranacea septi
10 crus dextrum fasciculi atrioventricularis

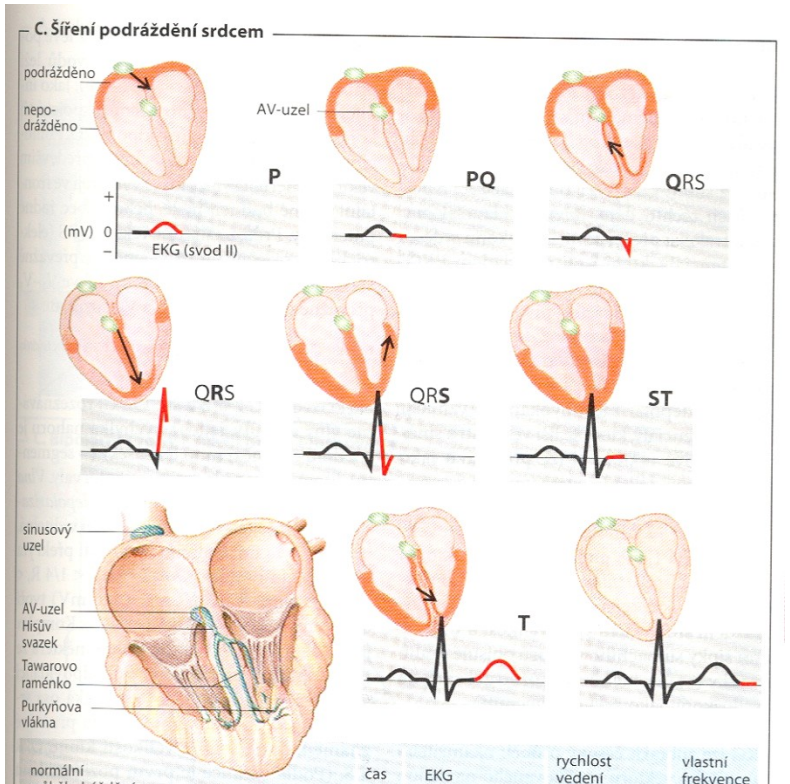

normální průběh dráždění		čas (ms)	EKG	rychlost vedení ($m \cdot s^{-1}$)	vlastní frekvence (min^{-1})
sinusový uzel tvorba podnětů		0	vlna P	0,05	60–100
vstup impulzu do vzdálených částí síní	pravá síň	50		0,8–1,0 v síni	
	levá síň	85			
AV-uzel další vedení impulzu		50	úsek P-Q (zdržení dalšího vedení)	0,05	40–55
		125			
aktivován Hisův svazek		130		1,0–1,5	25–40
aktivovány konce ramének		145		1,0–1,5	
aktivována Purkyňova vlákna		150		3,0–3,5	
vnitřní strana myokardu plně aktivována	pravá komora	175	komplex QRS	1,0 v myokardu	žádná
	levá komora	190			
zevní strana myokardu plně aktivována	pravá komora	205			
	levá komora	225			

Převodní systém srdeční a vliv na EKG křivku

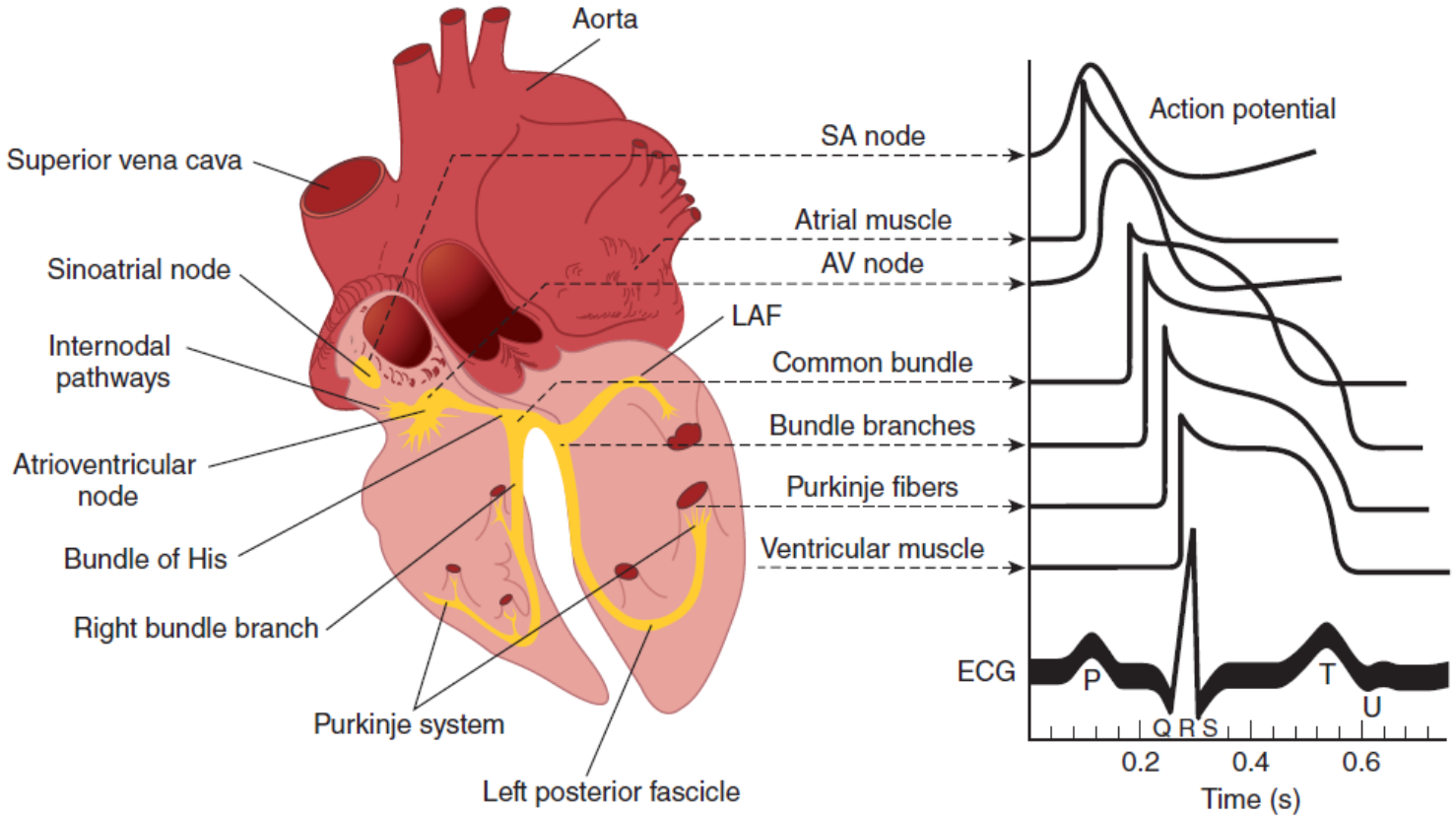

FIGURE 29–1 **Conducting system of the heart. Left:** Anatomic depiction of the human heart with additional focus on areas of the conduction system. **Right:** Typical transmembrane action potentials for the SA and AV nodes, other parts of the conduction system, and the atrial and ventricular muscles are shown along with the correlation to the extracellularly recorded electrical activity, that is, the electrocardiogram (ECG). The action potentials and ECG are plotted on the same time axis but with different zero points on the vertical scale for comparison. AV, atrioventricular; LAF, left anterior fascicle; SA, sinoatrial. (Data from Donahue JG, Choo PW, Manson JE, et al. The incidence of herpes zoster. Arch Intern Med. 155:1605–1609, 1995; Choo PW, Galil K, Donahue JG, et al. Risk factors for postherpetic neuralgia. Arch Intern Med. 1997;157:1217–1224.)

Depolarizace srdečního svalu a buněk převodního systému srdečního

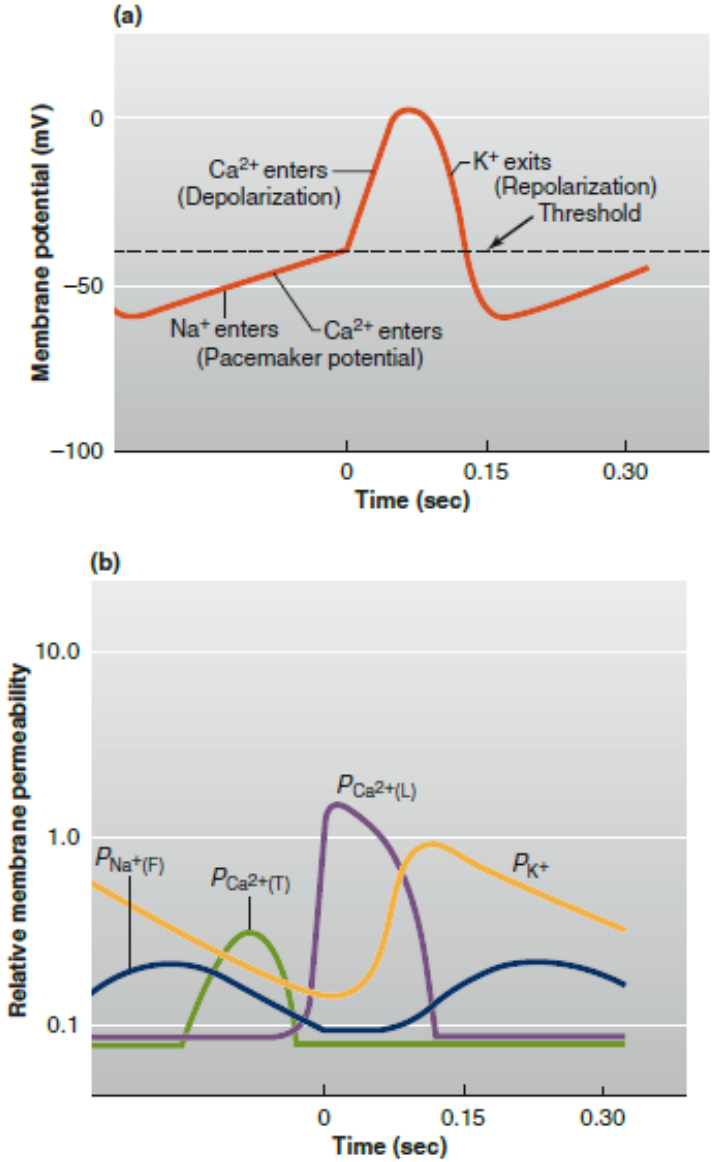

Figure 12.16 (a) Membrane potential recording from a cardiac nodal cell. Labels indicate key ionic movements in each phase. A gradual reduction in K^+ permeability also contributes to the pacemaker potential (not shown), and the Na^+ entry in this phase is through nonspecific cation channels. (b) Simultaneously measured permeabilities through four different ion channels during the action potential shown in (a).

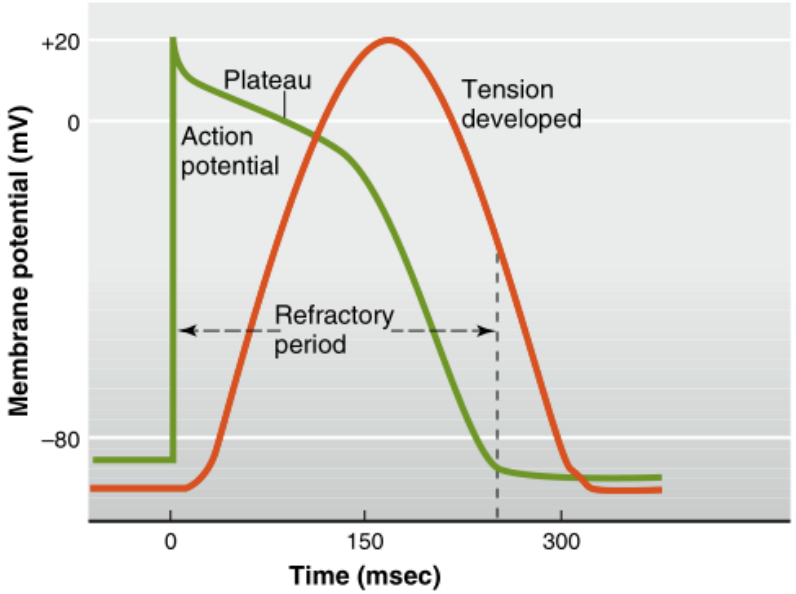

Figure 12.20 Relationship between membrane potential changes and contraction in a ventricular muscle cell. The refractory period lasts almost as long as the contraction. Tension scale not shown.

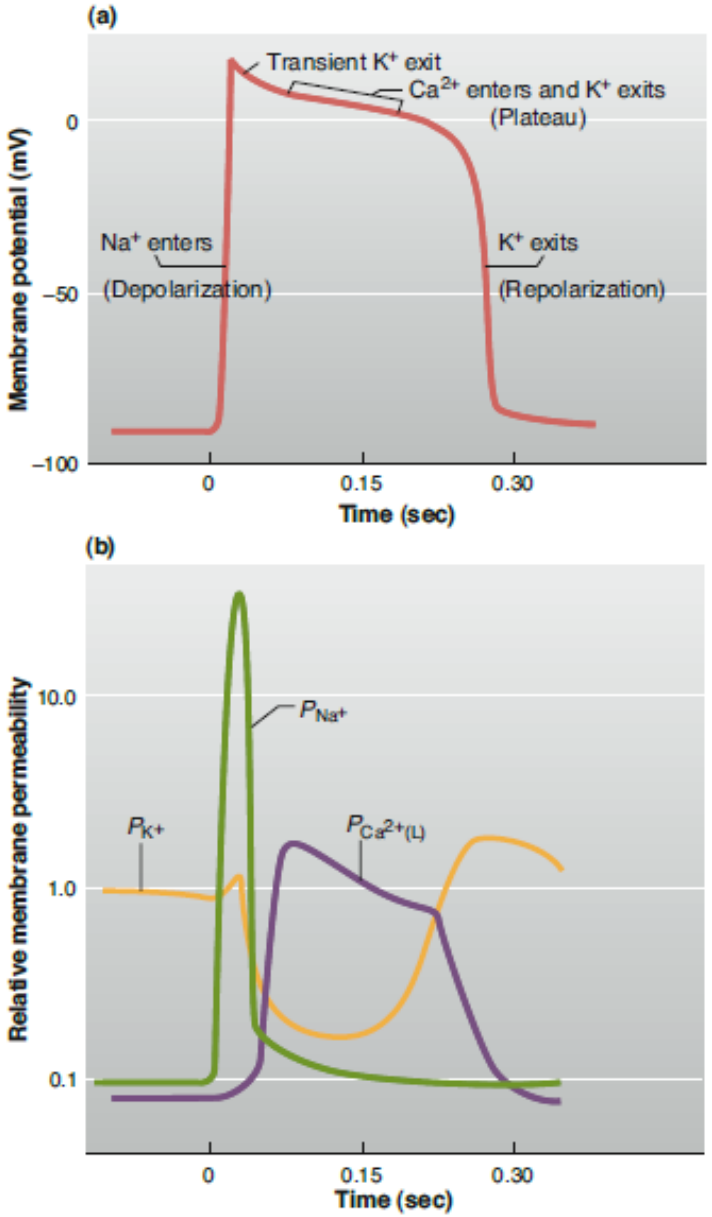

Figure 12.15 (a) Membrane potential recording from a ventricular muscle cell. Labels indicate key ionic movements in each phase. (b) Simultaneously measured permeabilities (P) to K^+, Na^+, and Ca^{2+} during the action potential of (a). Several subtypes of K^+ channels contribute to P_{K^+}.

Průtok krve srdcem – srdeční revoluce

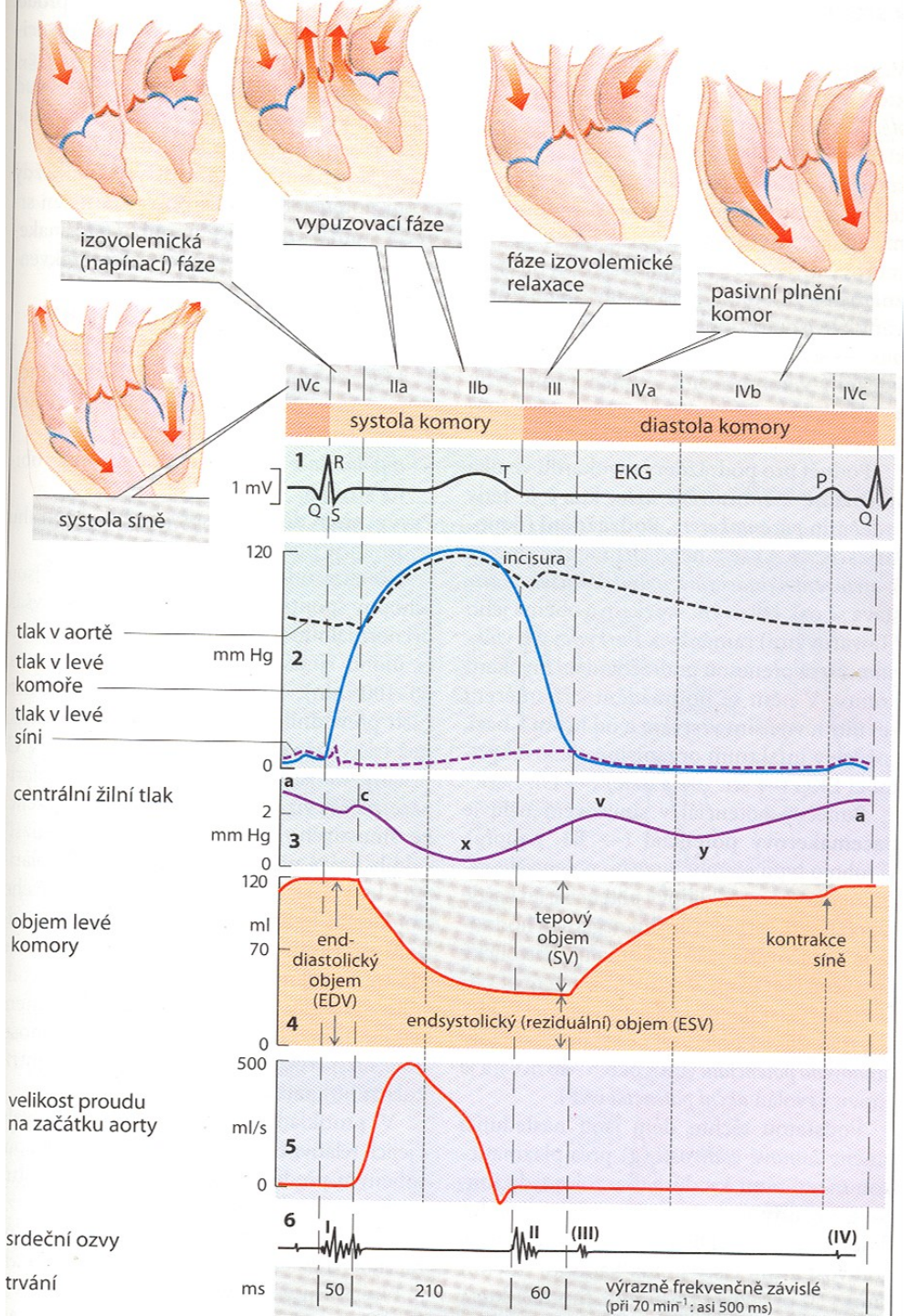

„čtyřtaktní motor“ – 4 fáze

1) napínací

2) vypuzovací

3) relaxační

4) plnící

Srdeční revoluce z hlediska převodního systému srdečního

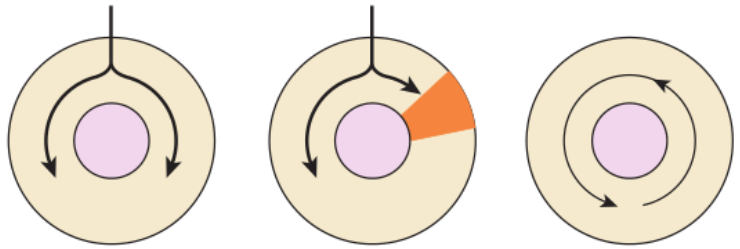

FIGURE 29–12 Depolarization of a ring of cardiac tissue. Normally, the impulse spreads in both directions in the ring **(left)** sue immediately behind each branch of the impulse is When a transient block occurs on one side **(center),** the the other side goes around the ring, and if the transient now worn off **(right),** the impulse passes this area and to circle indefinitely (circus movement).

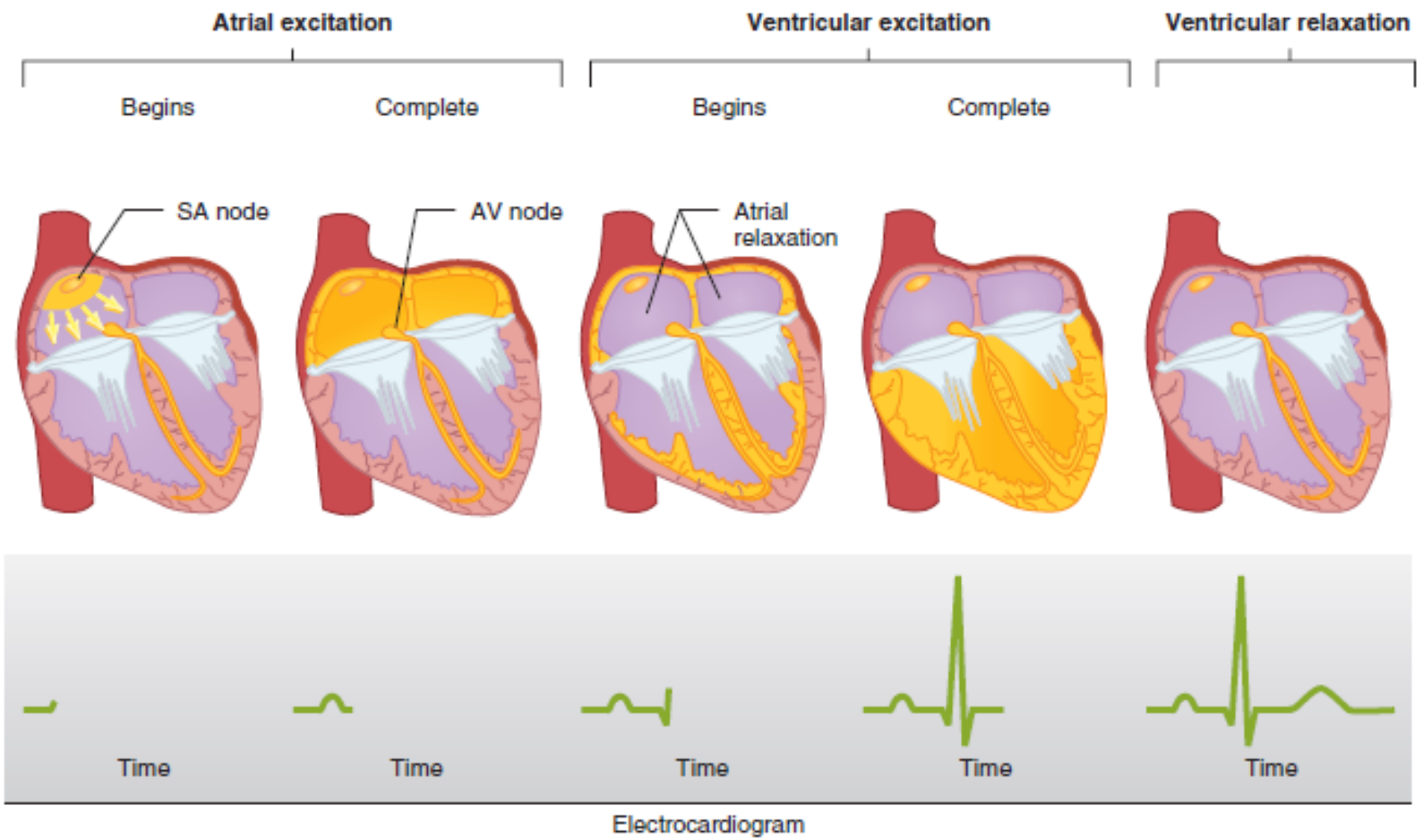

Srdeční revoluce z hlediska plnění síní a komor

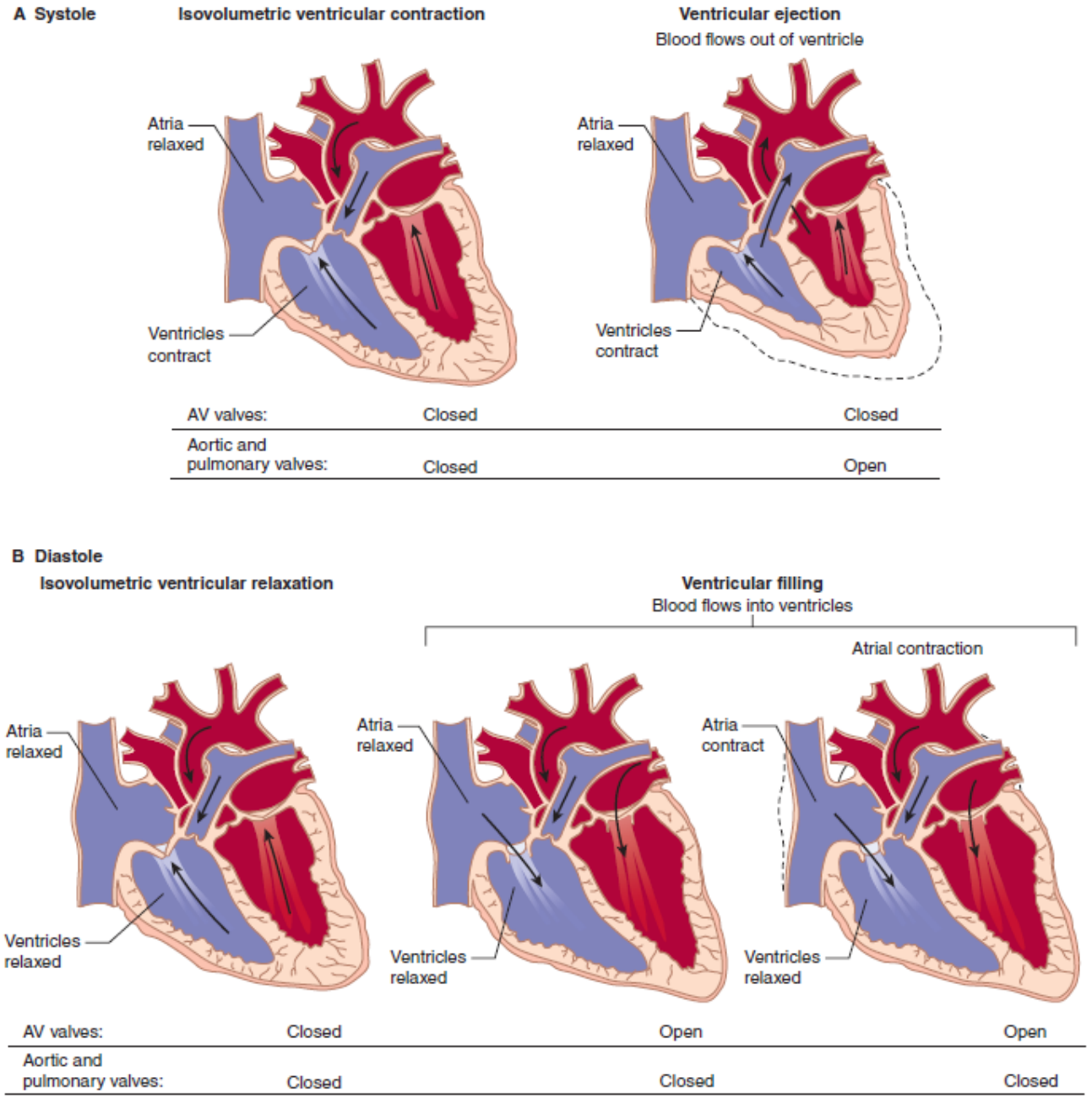

FIGURE 30–1 Divisions of the cardiac cycle: A) systole and B) diastole. The phases of the cycle are identical in both halves of the heart. The direction in which the pressure difference favors flow is denoted by an arrow; note, however, that flow will not actually occur if a valve prevents it. AV, atrioventricular.

Srdeční ozvy a defekty chlopní

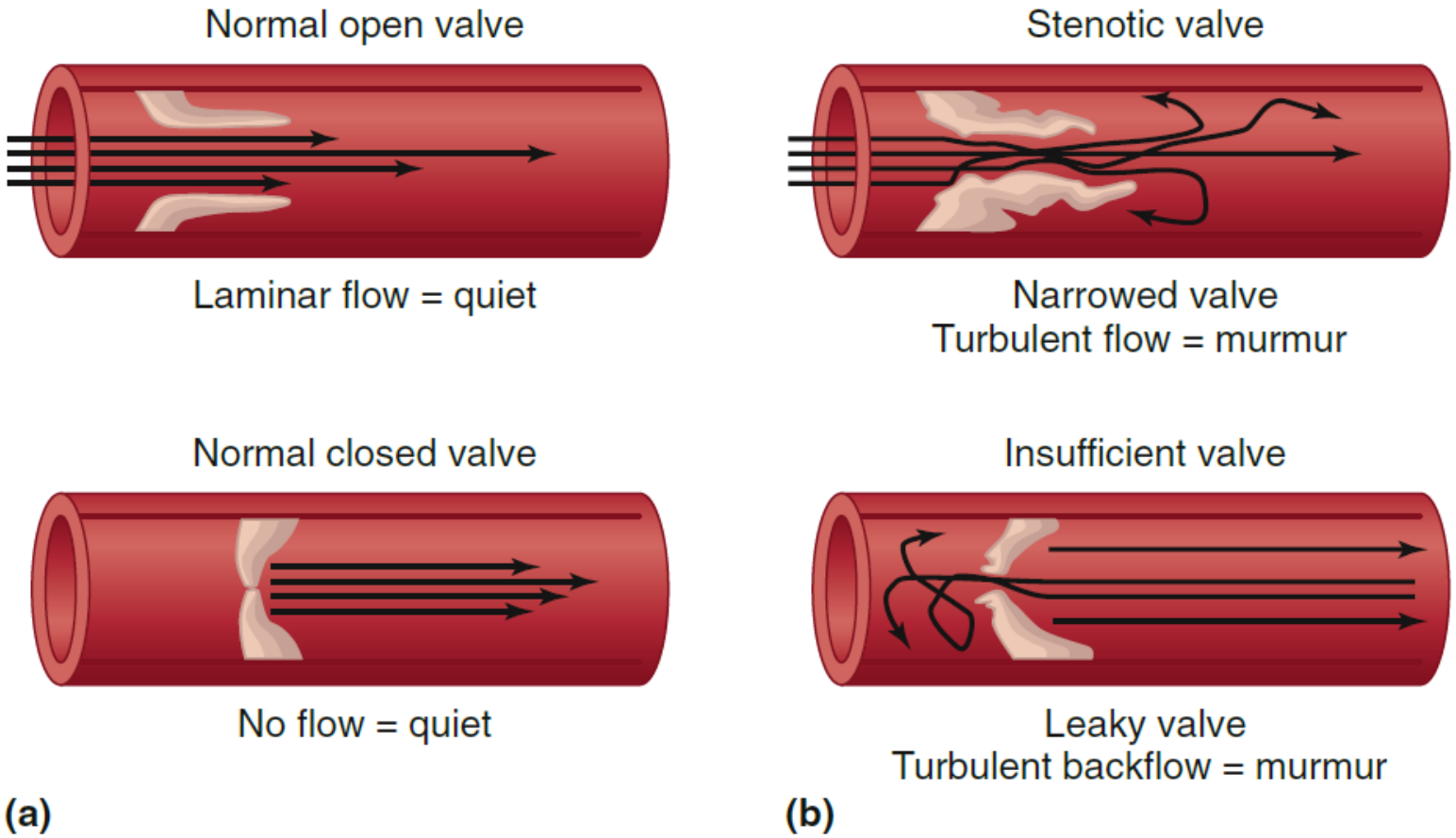

Srdeční práce – souvislost mezi náplní komor a tepovým objemem

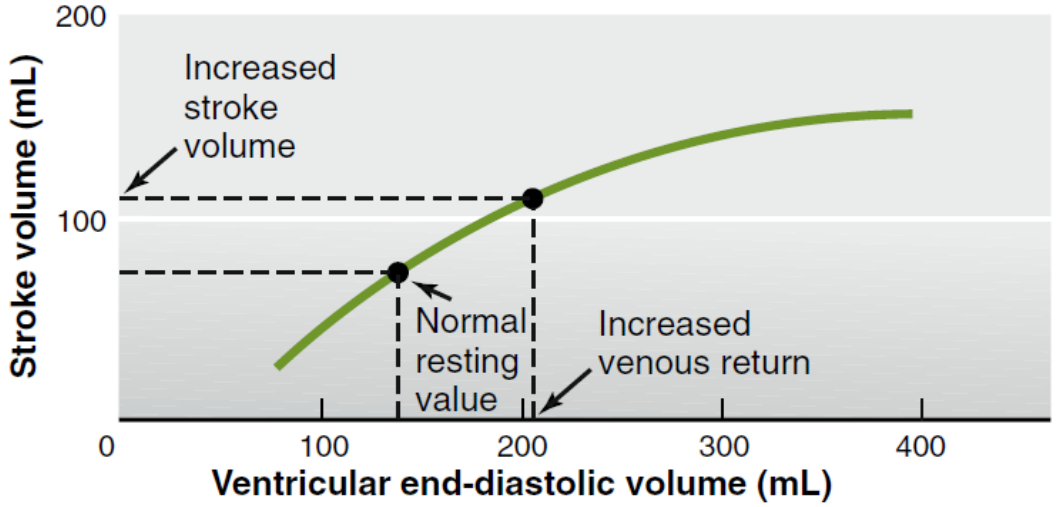

Figure 12.27 A ventricular-function curve, which expresses the relationship between end-diastolic ventricular volume and stroke volume (the Frank–Starling mechanism). The horizontal axis could have been labeled "sarcomere length" and the vertical "contractile force." In other words, this is a length–tension curve, analogous to that for skeletal muscle (see Figure 9.21). At very high volumes, force (and, therefore, stroke volume) declines as in skeletal muscle (not shown).

Frank-Starlingův mechanismus = protažení srdečního svalu znamená zvýšení síly jeho stahu (odhalí se více myozinových hlav?)

Ejekční frakce (EF) = SA / EDV
50–75% = OK, pokles = KO
↓EF = ↓SA a/nebo ↑EDV

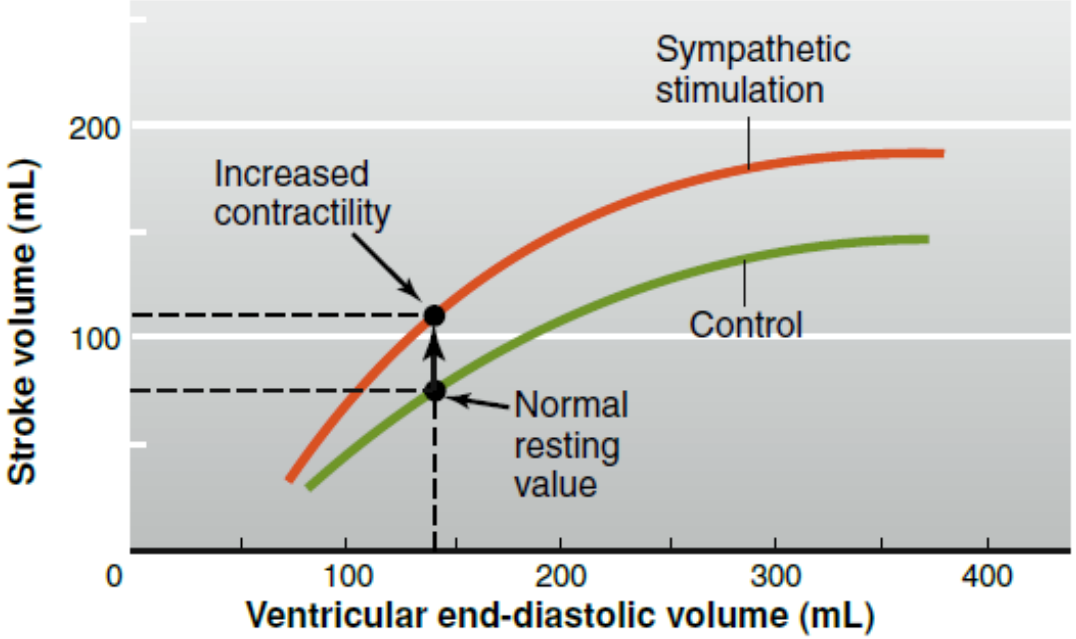

Regulace srdeční akce a krevního oběhu

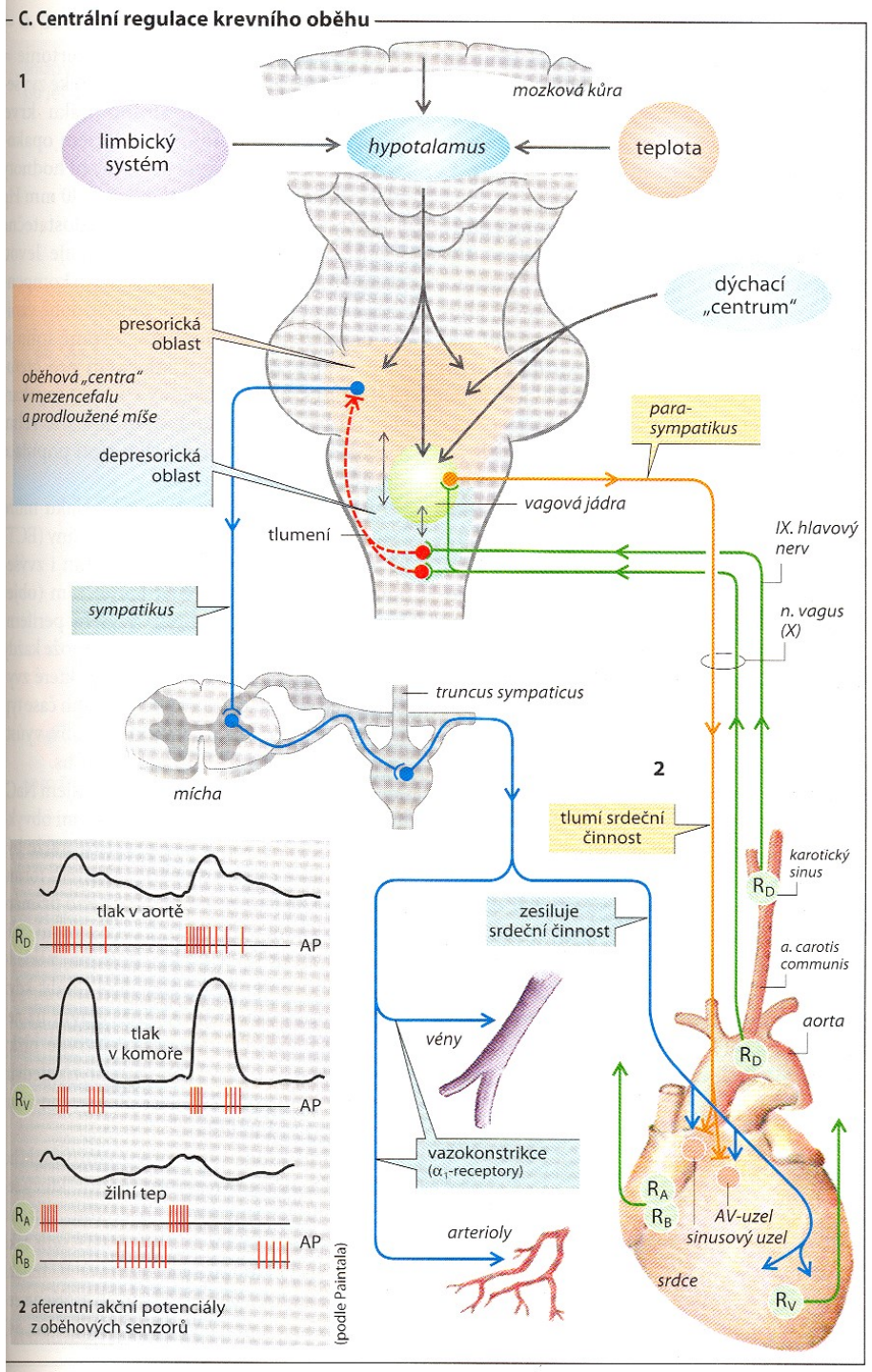

- Lokální – podle potřeby tkání, krátká zpětná vazba (při podráždění arteriol – vasokonstrikce)
- Podle intenzity metabolizmu (zvýšení působí vasodilatačně)
- Hormonální řízení oběhu – NO, tkáňové hormony, hormony dřeně nadledvin (NOR/ADRENALIN)

Autonomní inervace srdce

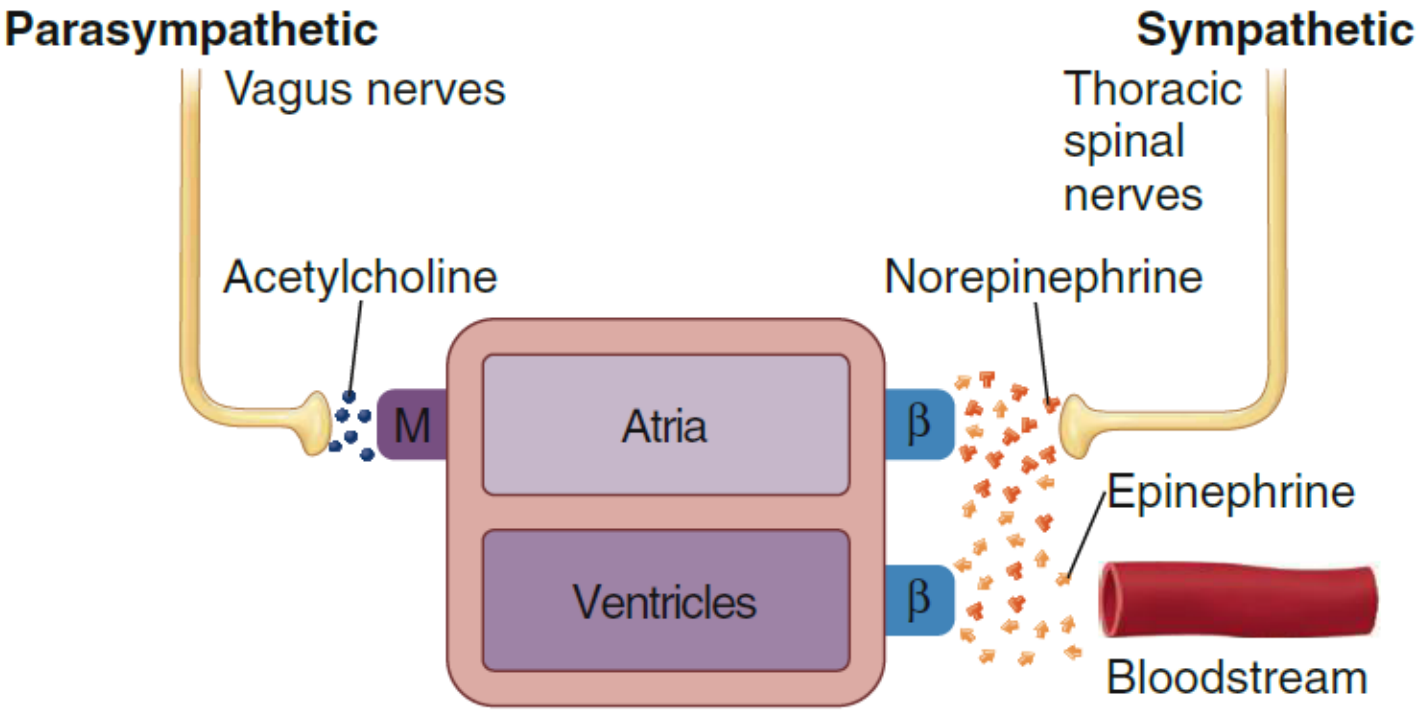

Figure 12.12 Autonomic innervation of heart. Neurons shown represent postganglionic neurons in the pathways. M = muscarinic-type ACh receptor; β = beta-adrenergic receptor.

A. Srdce a krevní oběh

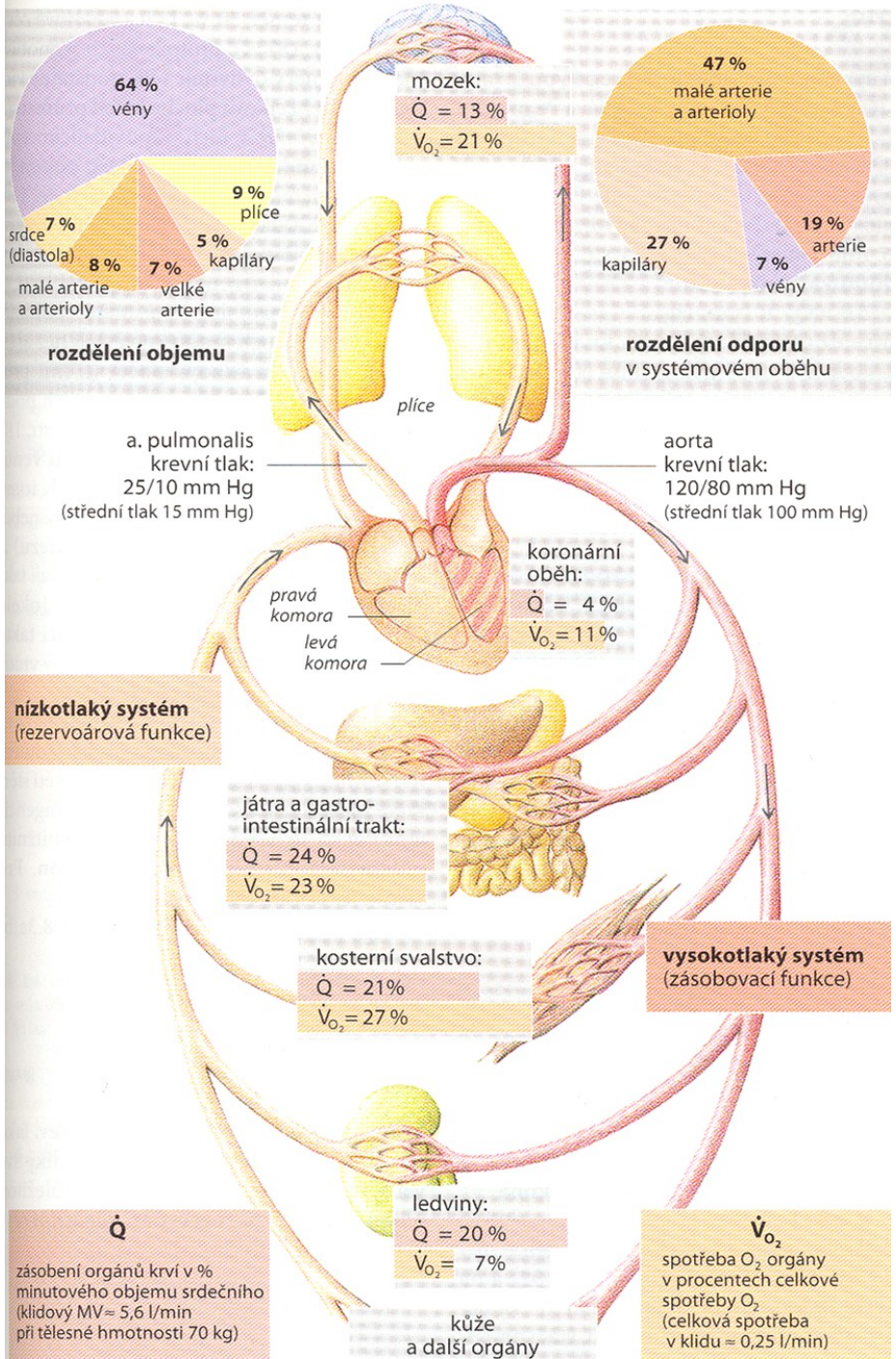

A. Vlastnosti jednotlivých oblastí cévního řečiště

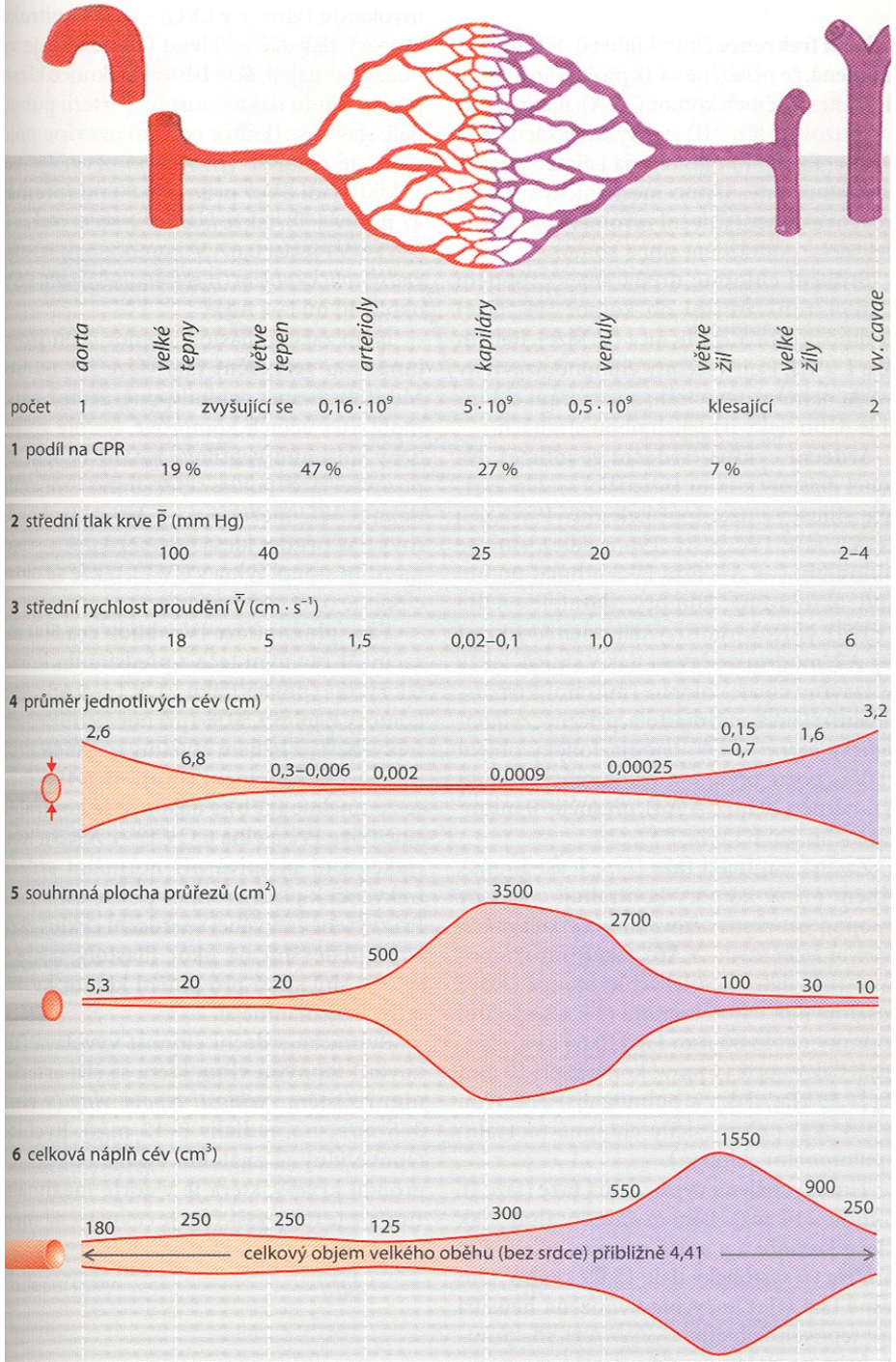

Vasodilatace, vasokonstrikce

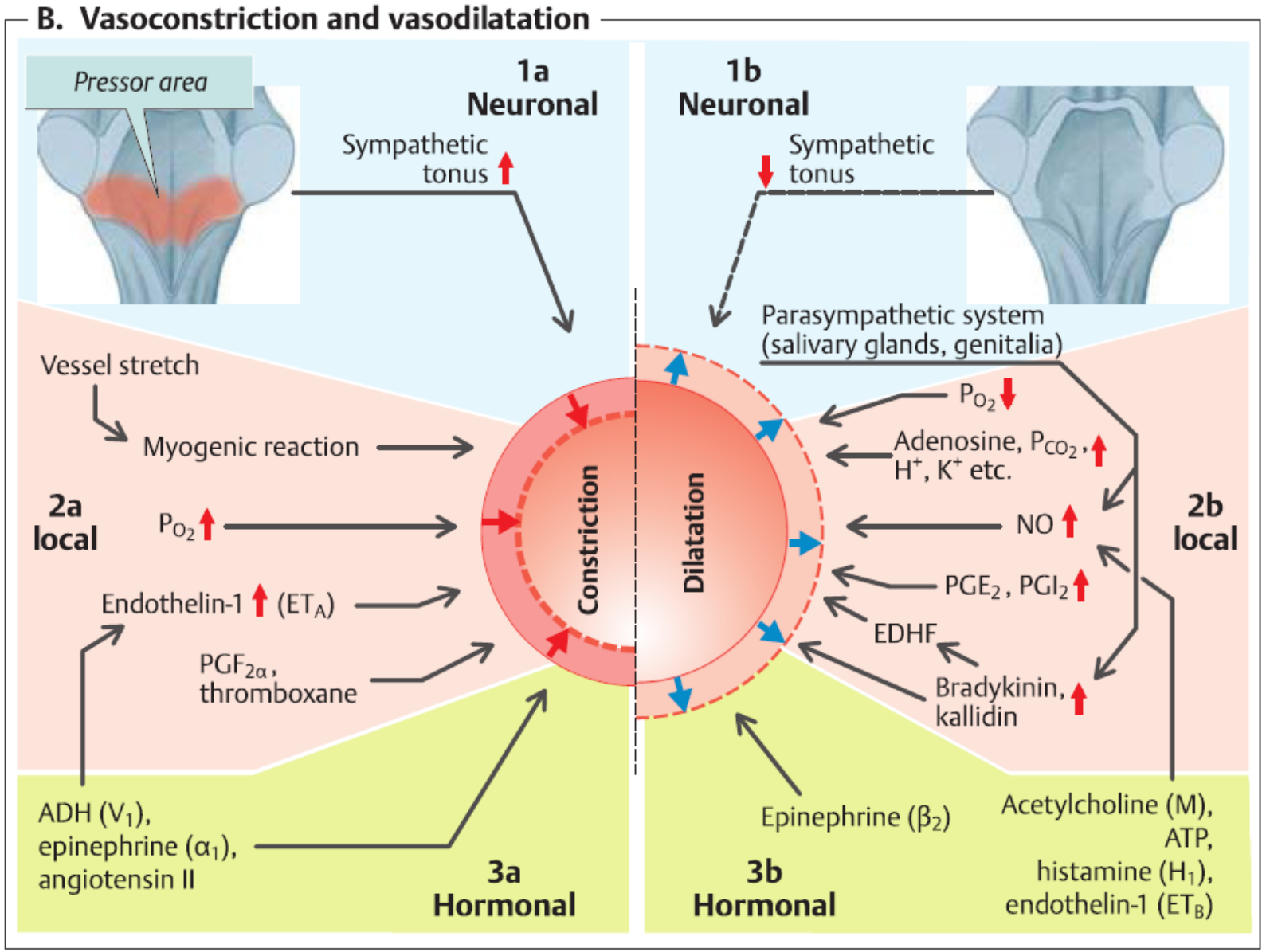

Vývoj krevního tlaku v průběhu života

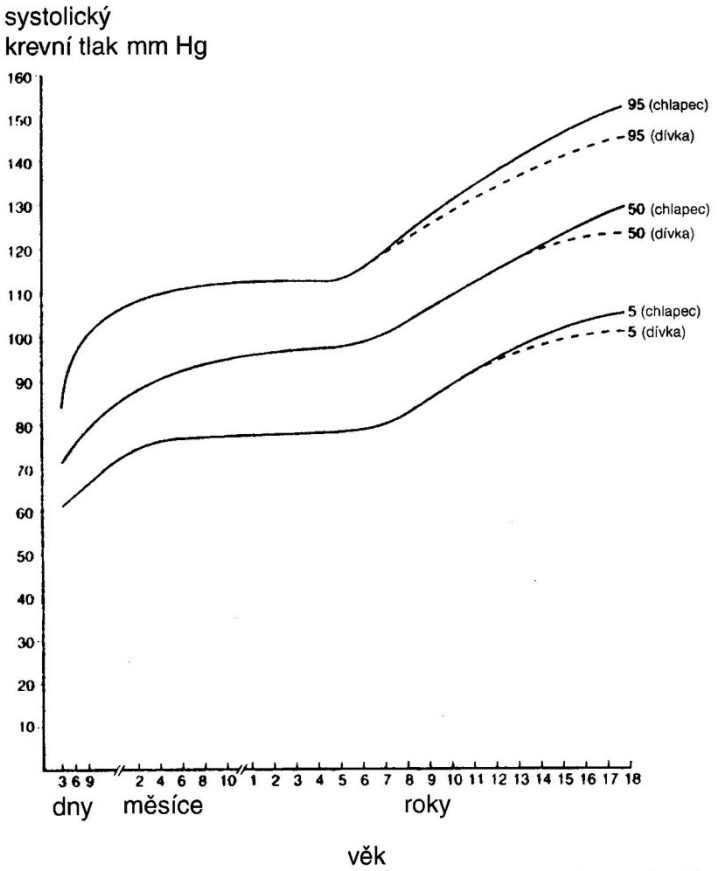

Obr. A2 Percentily pro systolický krevní tlak od narození do 18 let (percentily chlap a dívek, odděleně jsou vyznačeny tam, kde se liší).

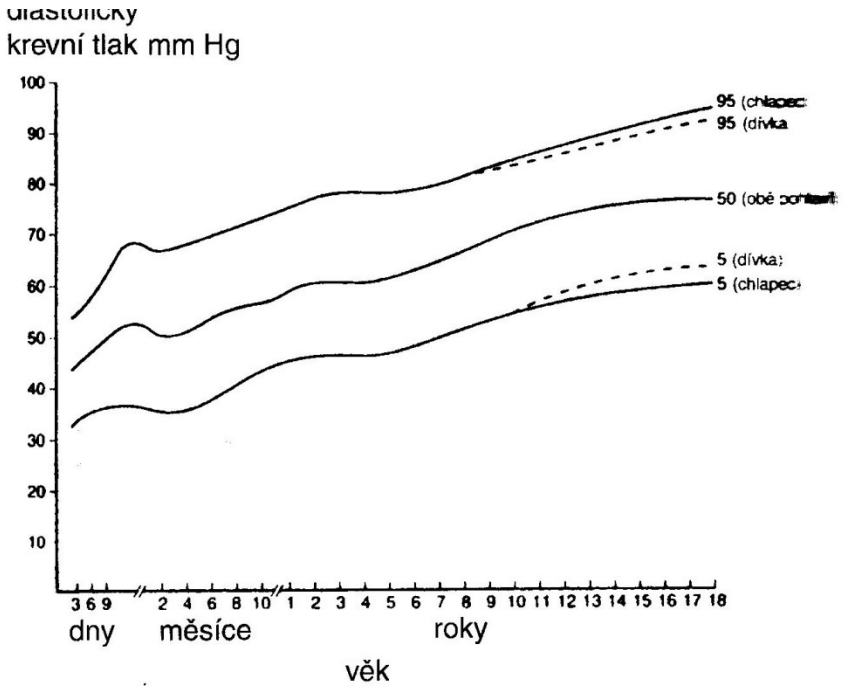

Obr. A3 Percentily pro diastolický krevní tlak od narození do 18 roků (percentily chlapců a dívek, odděleně jsou vyznačeny tam, kde se liší).

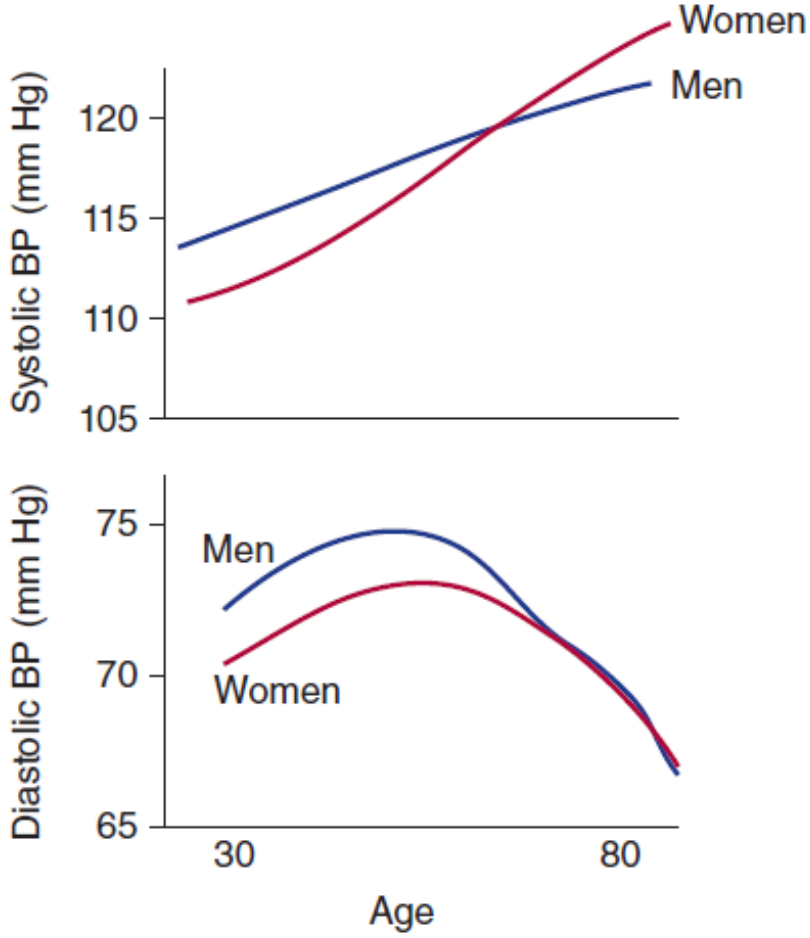

Cévní systém - přehled

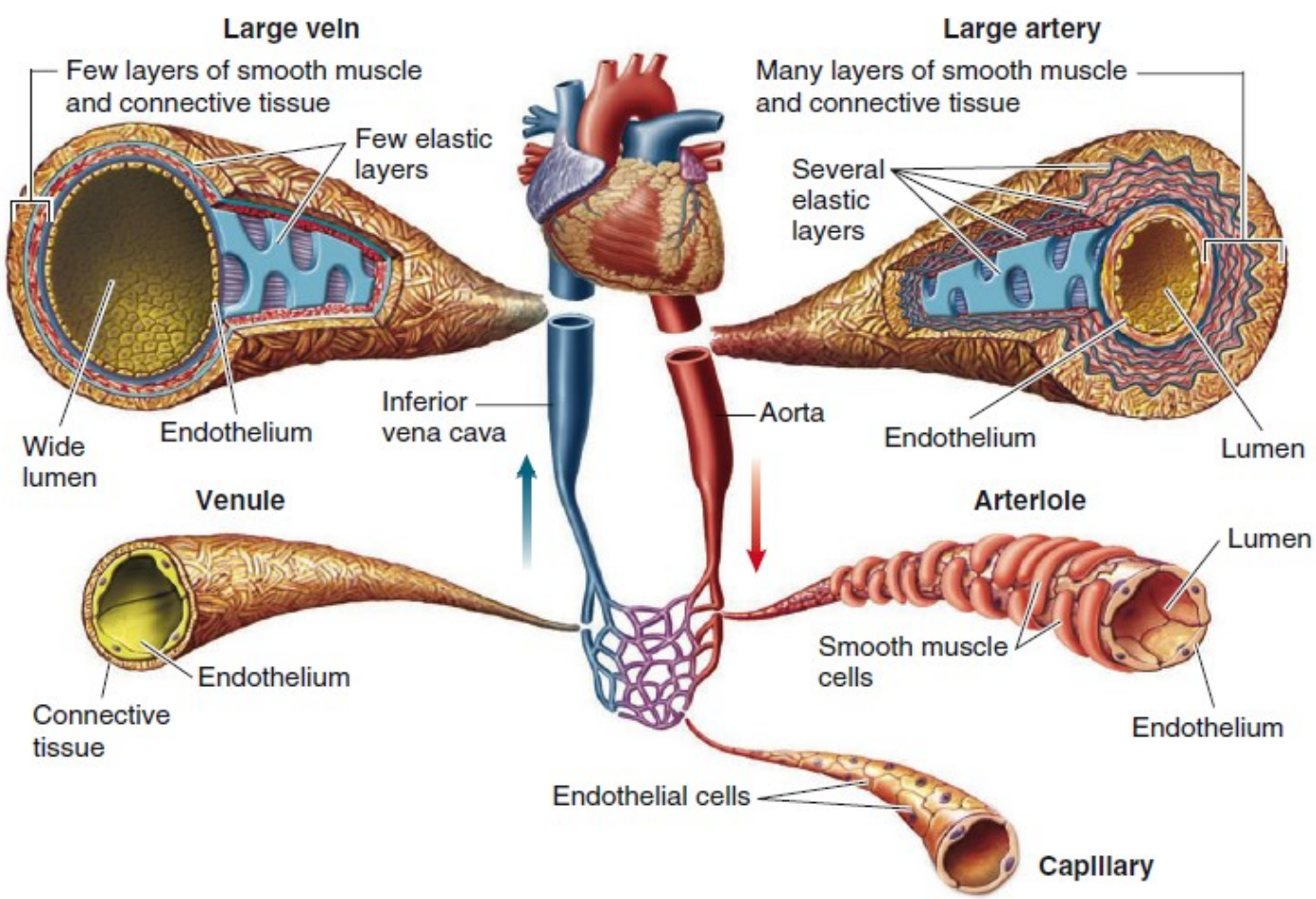

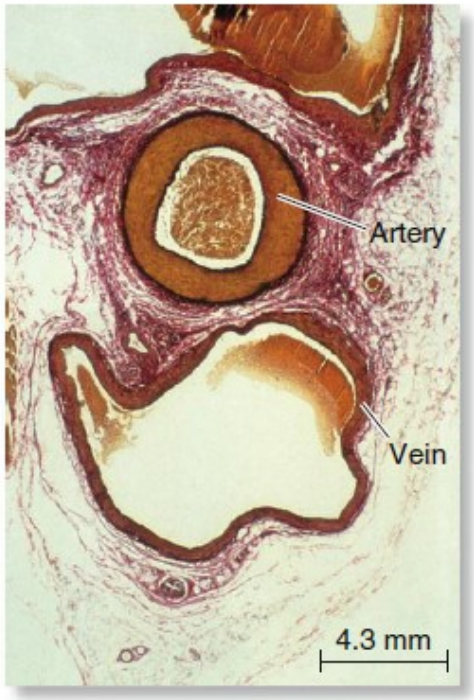

AP|R **Figure 12.31** Comparative features of blood vessels. Sizes are not drawn to scale. *Inset:* Light micrograph (enlarged four times) of a medium-sized artery near a vein. Note the difference between the two vessels in wall thickness and lumen diameter.

Kapiláry

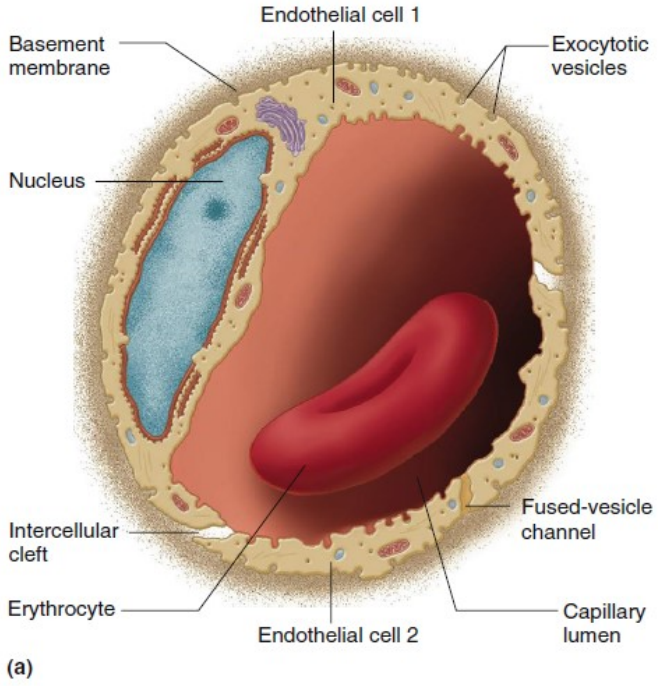

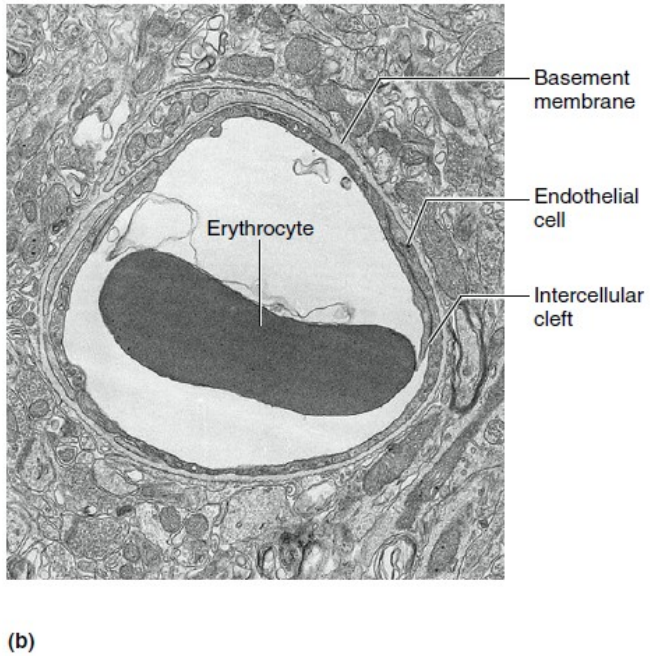

Figure 12.40 (a) Diagram of a capillary cross section. There are two endothelial cells in the figure, but the nucleus of only one is seen because the other is out of the plane of section. The fused-vesicle channel is part of endothelial cell 2. (b) Electron micrograph of a capillary containing a single erythrocyte; no nuclei are shown in this section. The long dimension of the blood cell is approximately 7 μm. Figure adapted from Lentz. EM courtesy of Dr. Michael Hart.

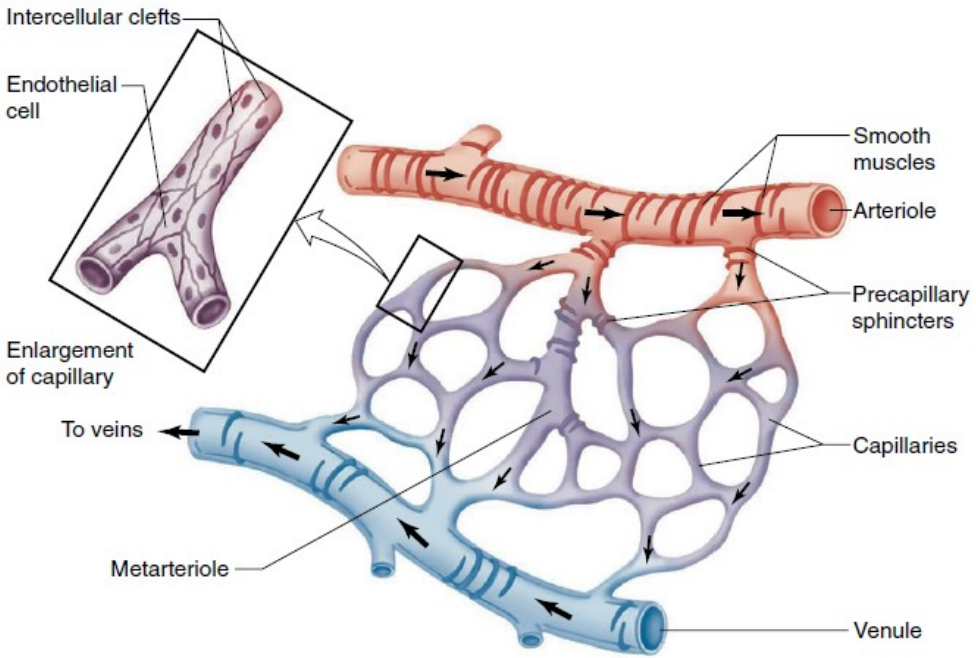

AP|R **Figure 12.41** Diagram of microcirculation. Note the absence of smooth muscle in the capillaries.

Výměna tekutiny mezi kapilárou a tkání

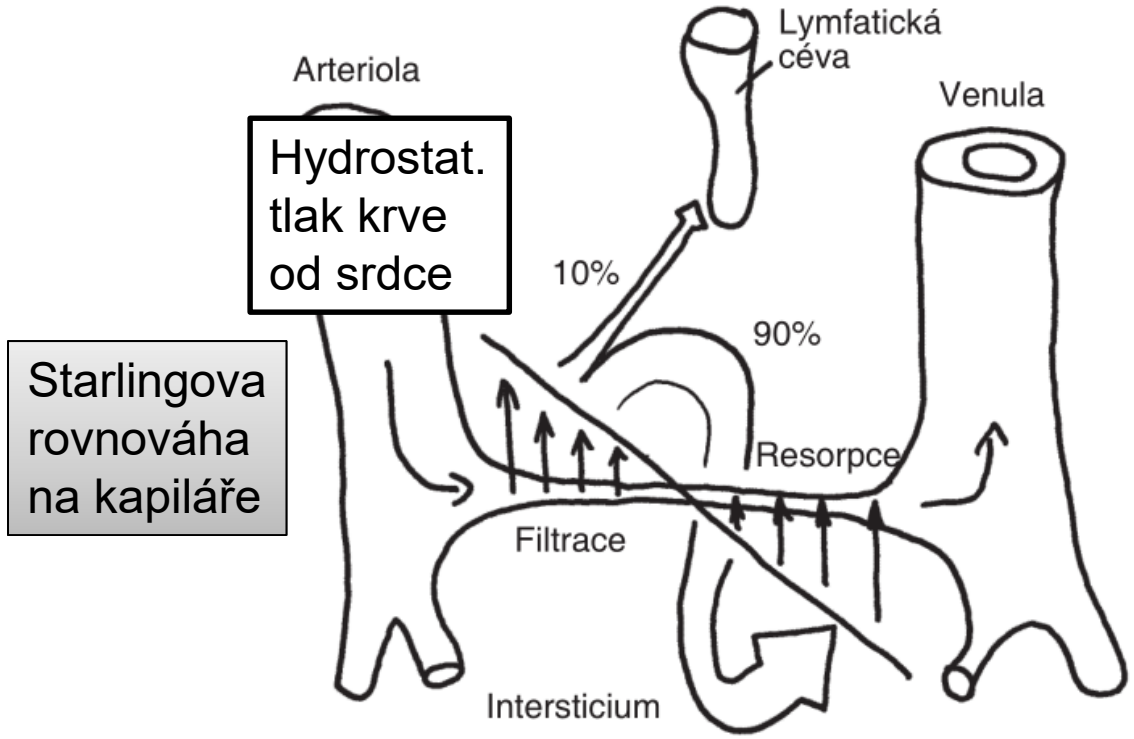

Obr. 11.7. Výměna tekutiny mezi kapilárou a intersticiem. Na začátku kapiláry je ještě vysoký krevní tlak – tekutina je filtrována ven do intersticia (do tkáňového moku). Část moku odchází jako lymfa lymfatickými cévami, většina se resorbuje zpět do kapiláry, kde onkotické sání již převyšuje hydrostatický tlak.

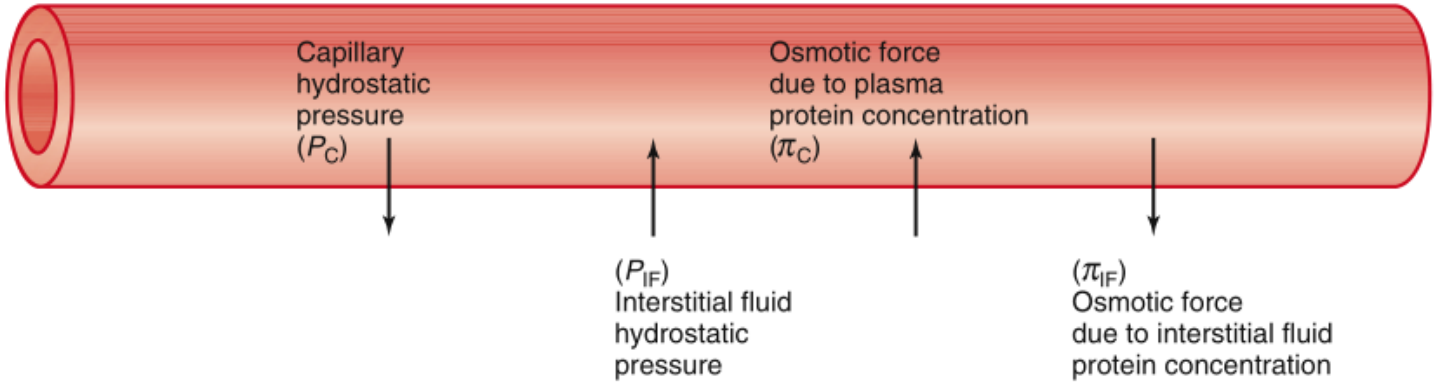

Primární funkce a důvod evoluce celého kardiovaskulárního systému – zásobování tkání živinami a odvod metabolitů!!

1) **Filtrace** díky hydrostatickému tlaku vody/krve (větší než onkotický tlak plazma. bílkovin)
2) **Resorbce** – převáží onkotický tlak bílkovin v plazmě.

Poruchy – <u>edém (otok)</u> – moc vody v tkáních, málo bílkovin v plazmě, moc velký žilní tlak

Prenatální krevní oběh a jeho změna po porodu

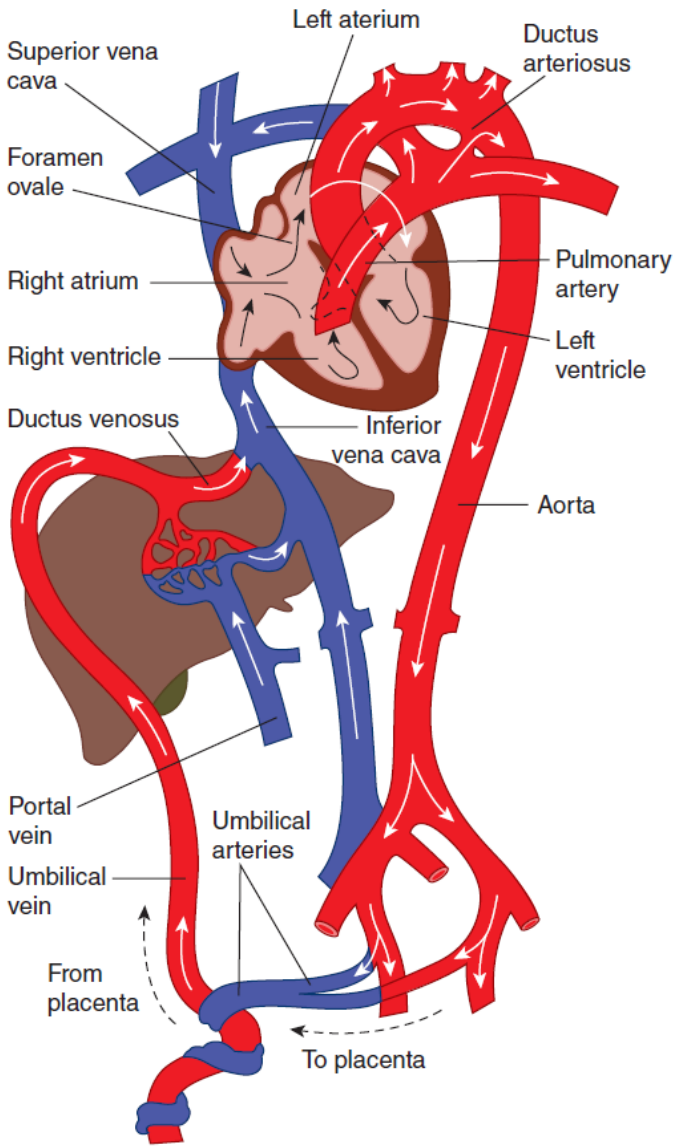

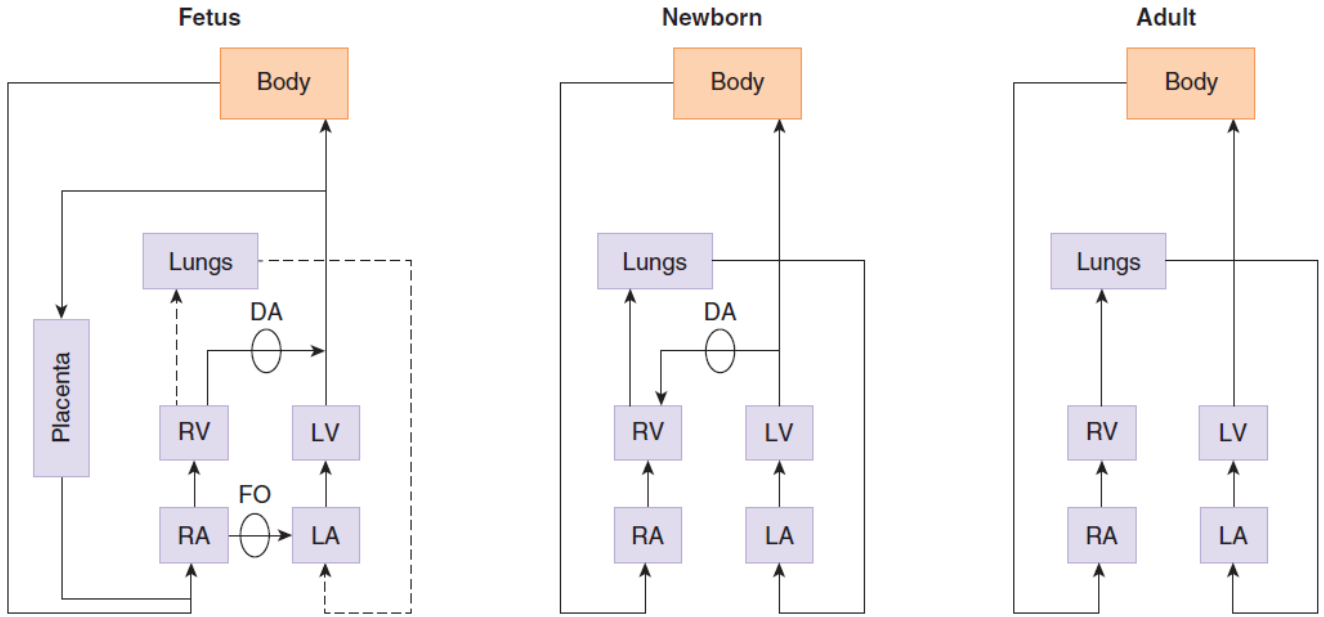

FIGURE 33–17 Diagram of the circulation in the fetus, the newborn infant, and the adult. DA, ductus arteriosus; FO, foramen ovale; LA, left atrium; LV, left ventricle; RA, right atrium; RV, right ventricle. (see Figure 33–18).

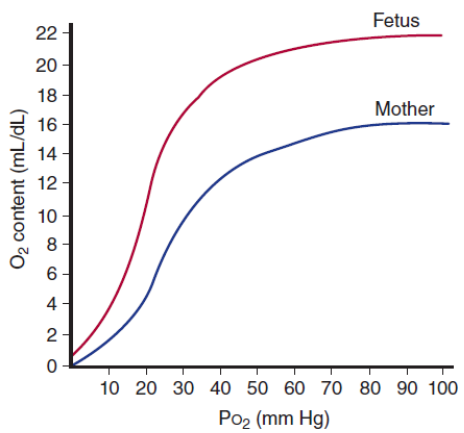

FIGURE 33–19 Dissociation curves of hemoglobin in human maternal and fetal blood.