# Fyziologie živočichů a člověka

## *Fyziologie nervové soustavy*

*RNDr. Ing. Edvard Ehler, Ph.D.*

# Centrální nervový systém

## Hebbovo pravidlo, Hebbovo učení:

*„Cells that fire together wire together“*

# Nervová buňka **neuron**

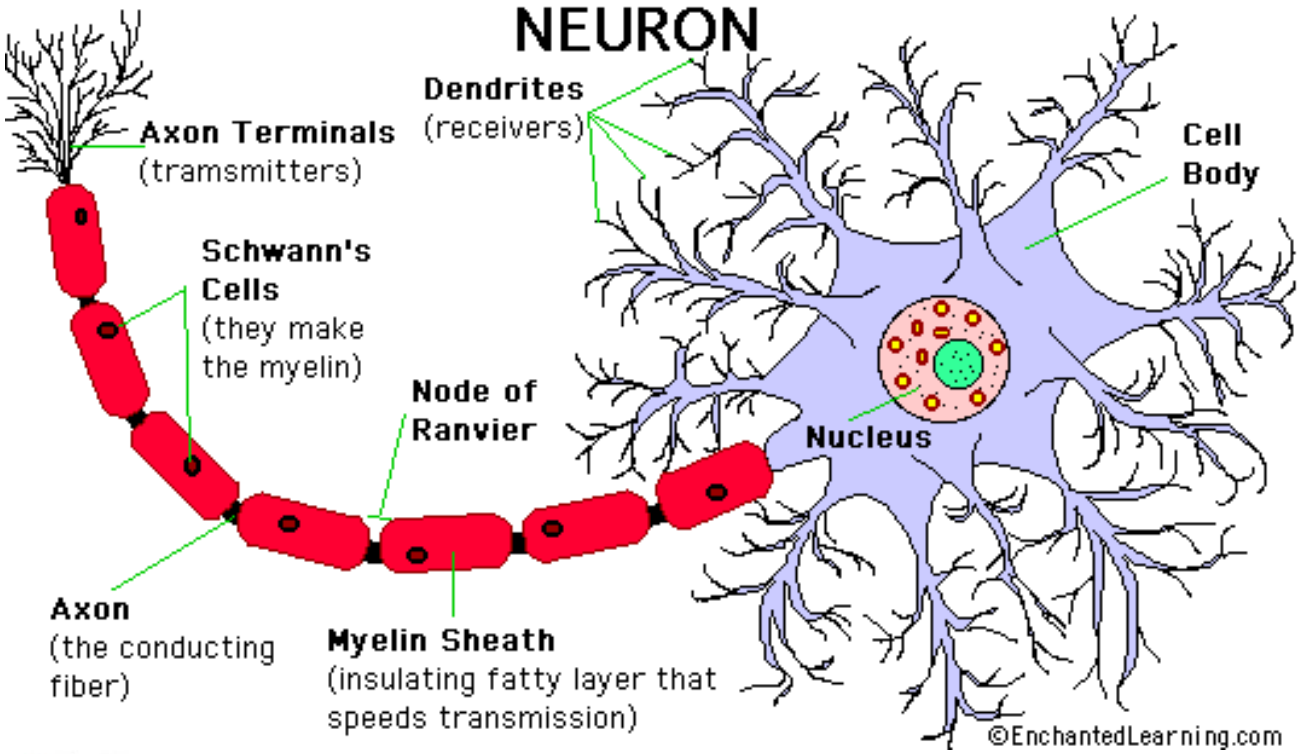

Obr. 32. TYPY NEURONŮ podle počtu a úpravy dendritů
1 multipolární neuron
2 bipolární neuron
3 pseudounipolární neuron
4 adendritický neuron (smyslová buňka sítnice oka)

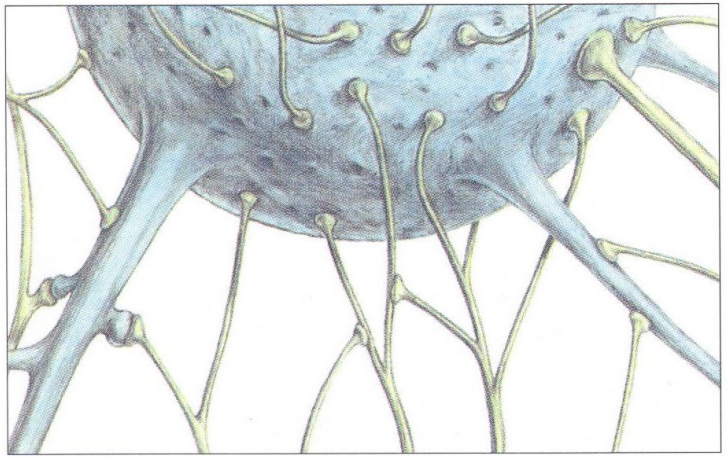

Obr. 33. SYNAPSE axodendritické a axosomatické (schematický model)

# Axonální transport

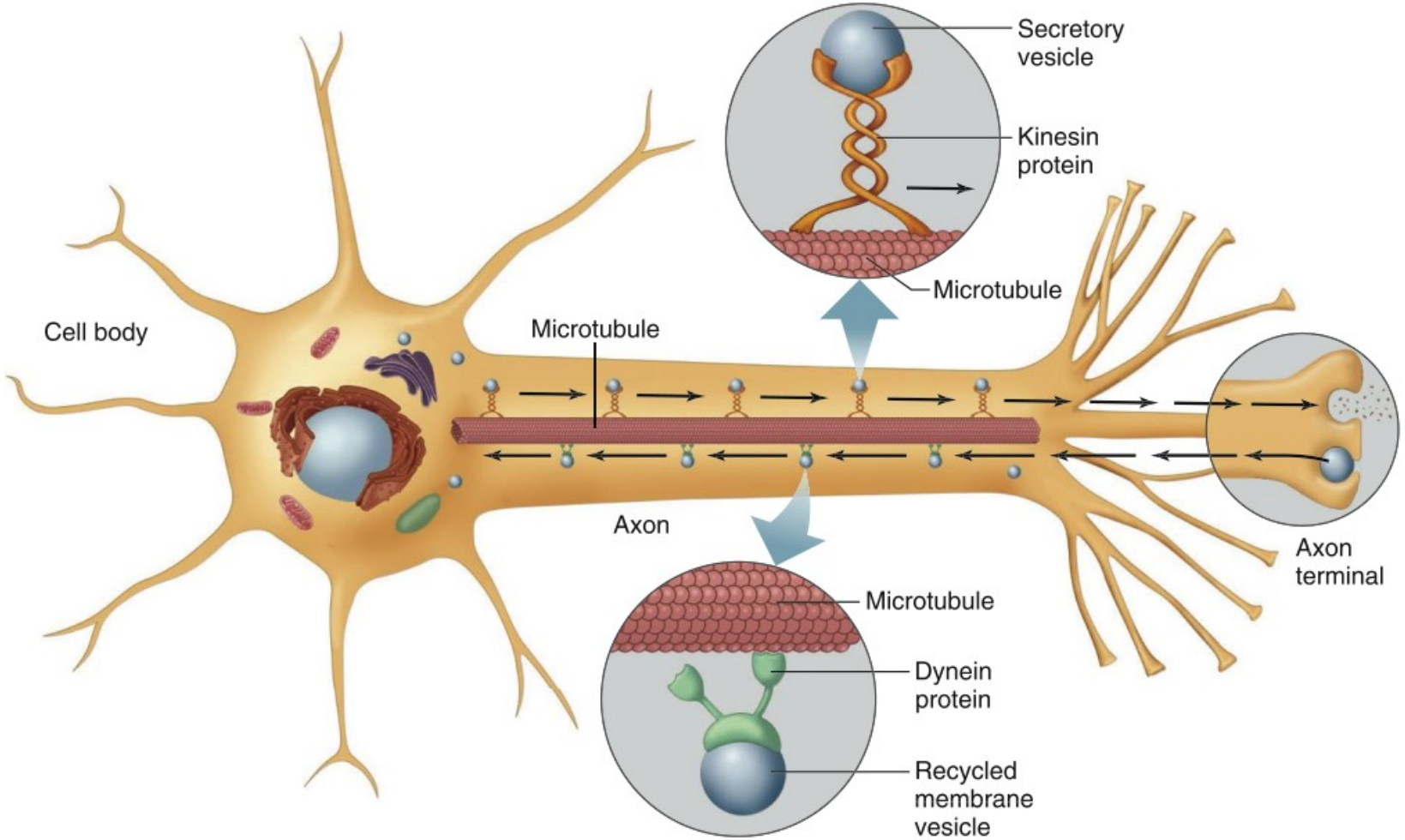


**Figure 6.3** Axonal transport along microtubules by dynein and kinesin.

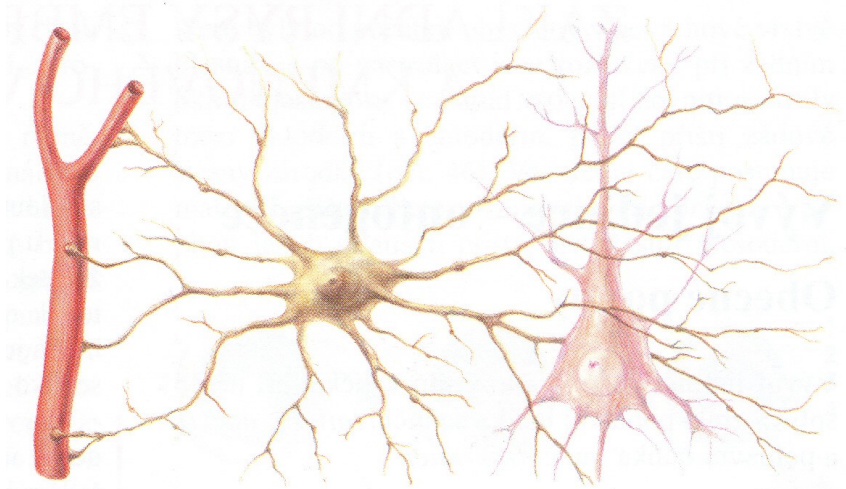

Obr. 35. ASTROCYT, který částí svých výběžků obsazuje stěny cév, jinými výběžky obklápí nervovou buňku a přispívá její látkové výměně (schematický model)

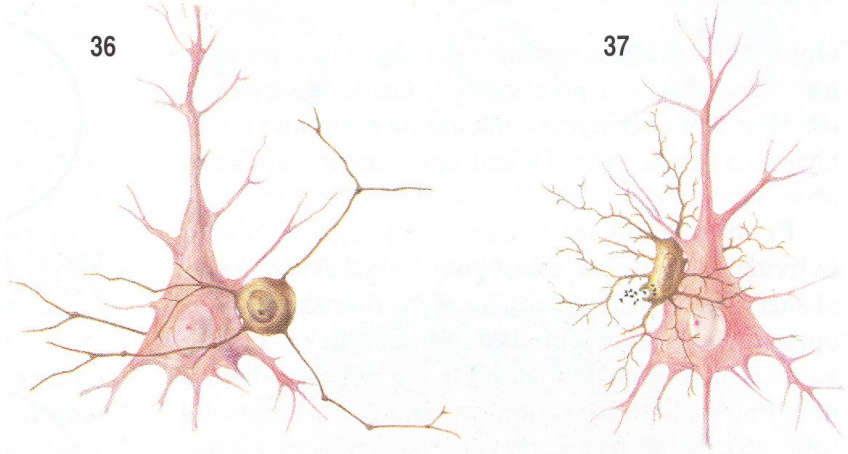


Obr. 36. BUŇKA OLIGODENDROGLIE při gangliové buňce (schematický model)

Obr. 37. BUŇKA MIKROGLIE při gangliové buňce; buňka mikroglie má fagocytární schopnost (schematický model)

# Neuroglie

- neuroglie CNS – makroglie (astrocyty), mikroglie, oligodendroglie
- neuroglie periferního nervového systému – Schwannovy buňky

# Gliové buňky - přehled

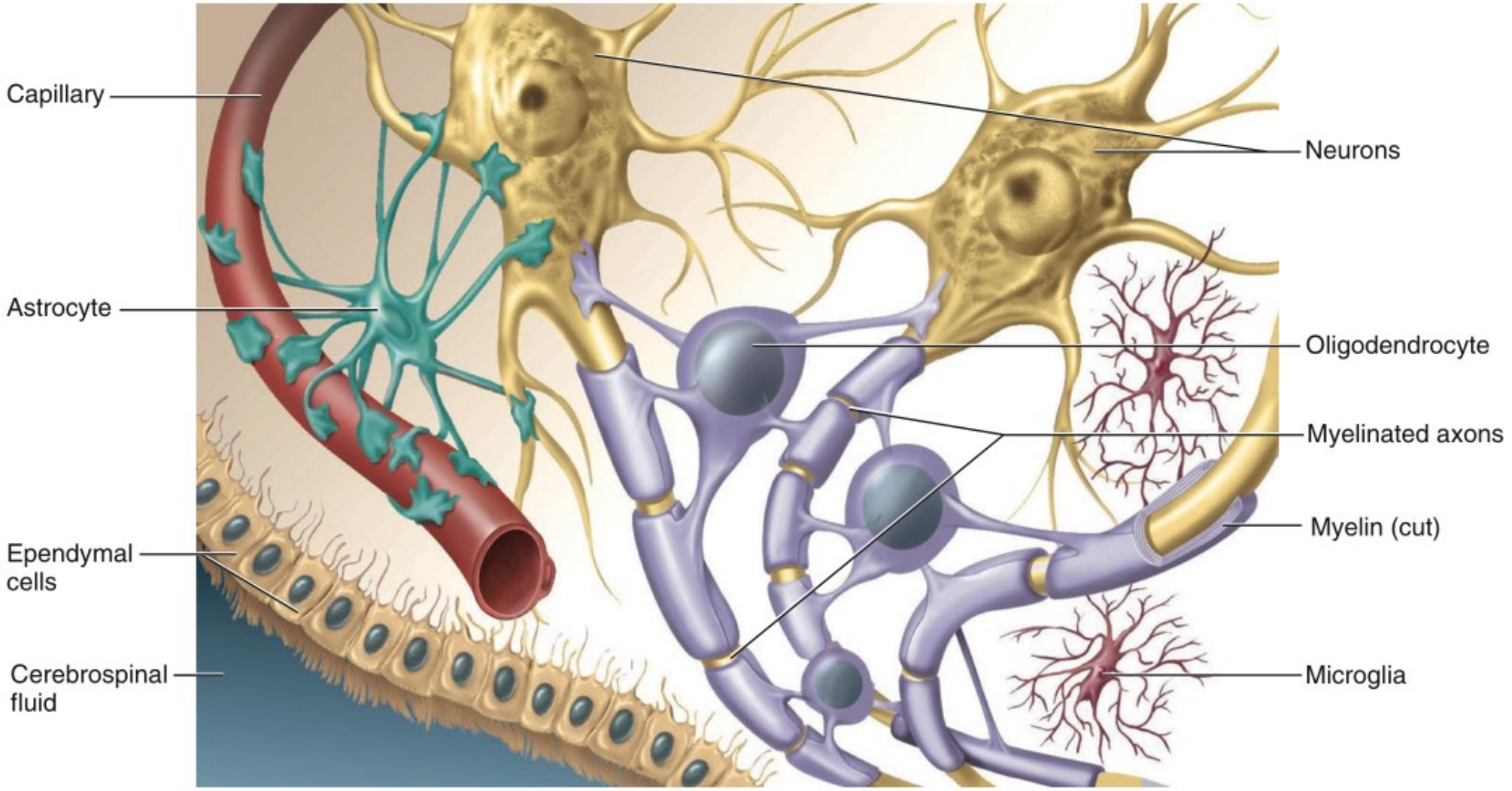

# Klidový a akční potenciál

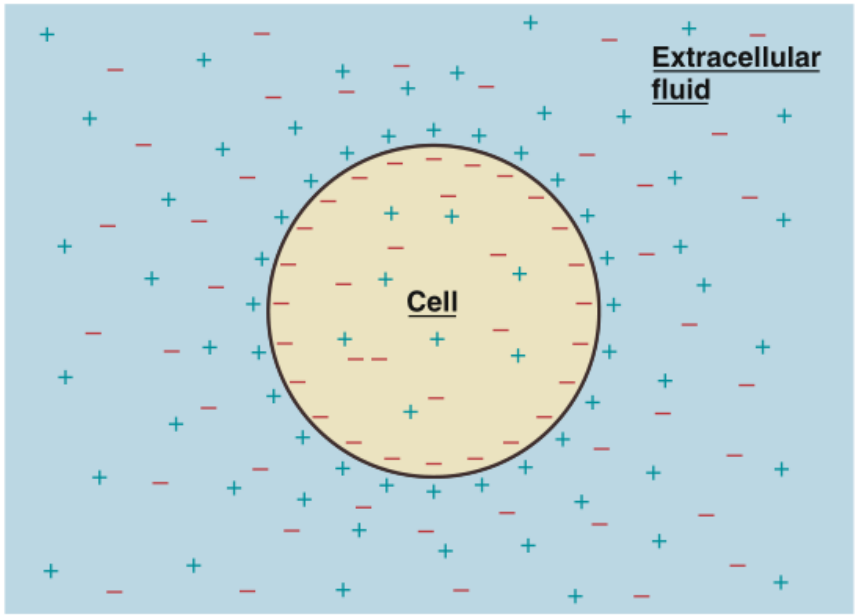


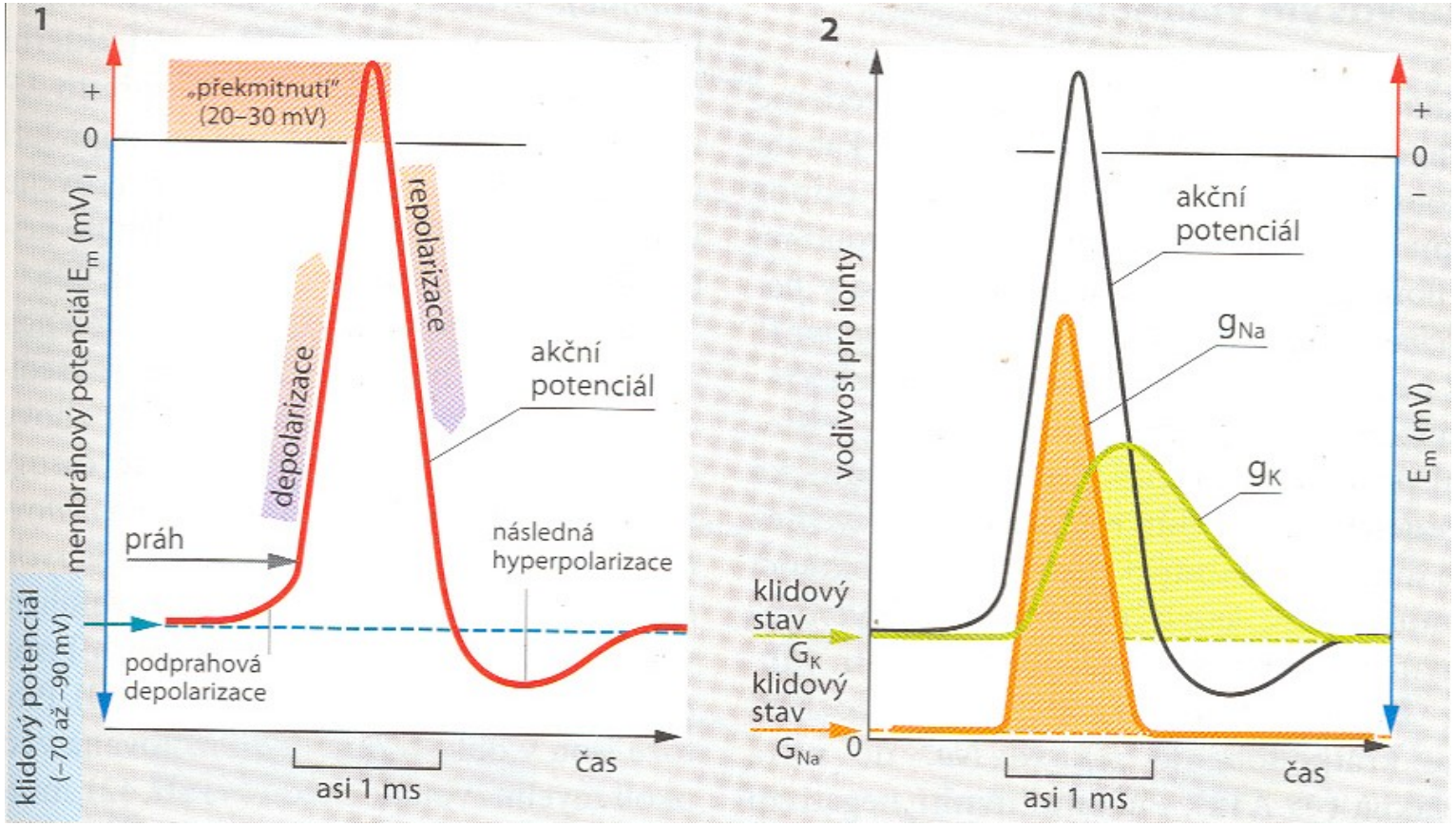


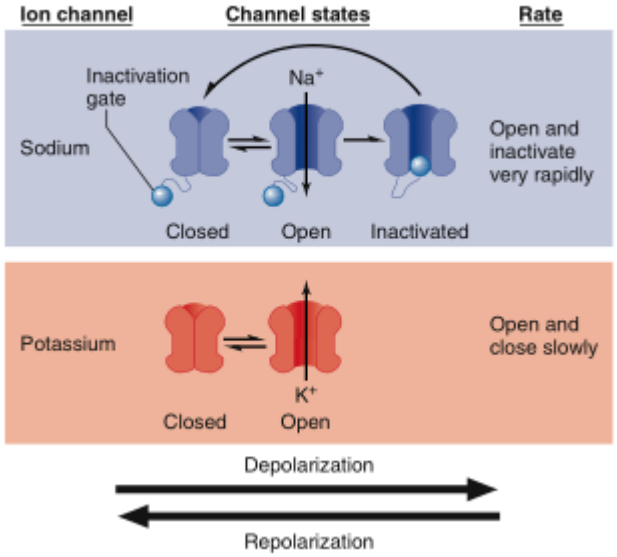


Nerovnoměrné rozložení iontů na membráně, u všech buněk, ale pouze neurony mění po elektrickém podráždění propustnost buň. membrány pro ionty = vznik a vedení akčního potenciálu

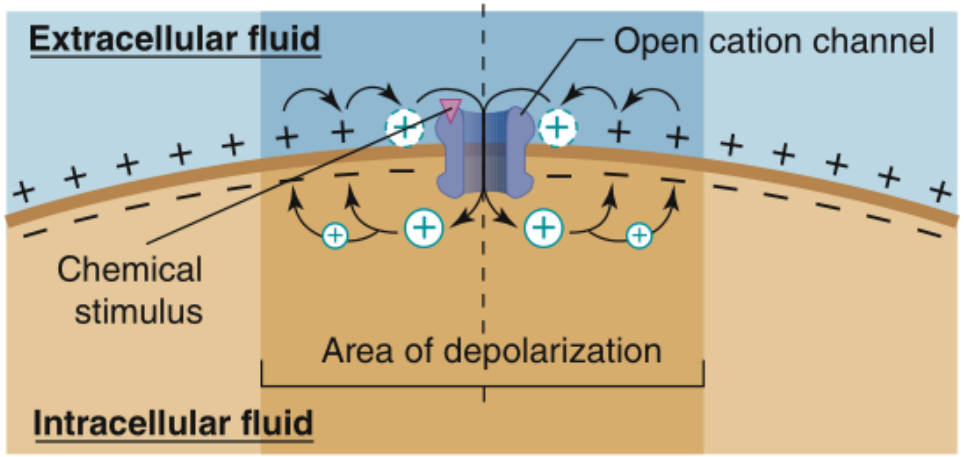


**Figure 6.15** Depolarization and graded potential caused by a chemical stimulus. Inward positive current through ligand-gated cation channels depolarizes a region of the membrane, and local currents spread the depolarization to adjacent regions.

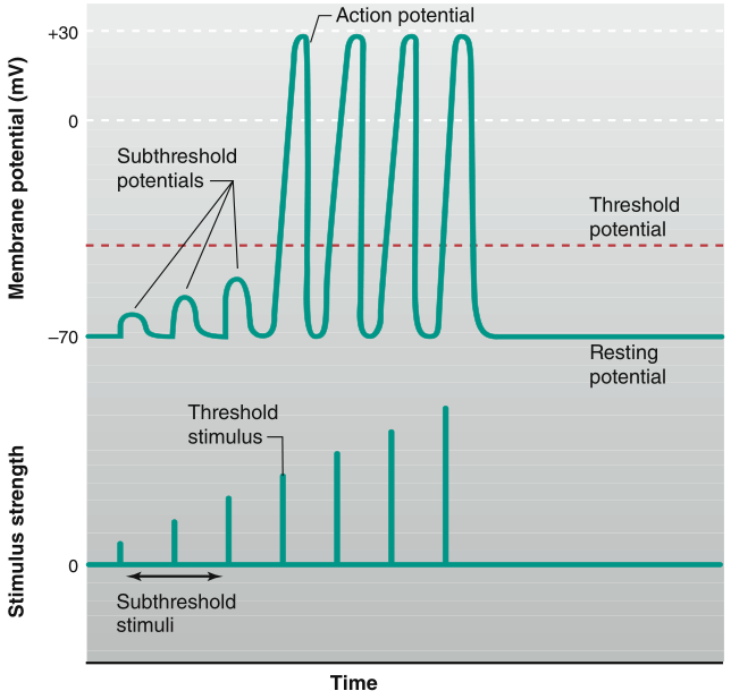


**Figure 6.21** Changes in the membrane potential with increasing strength of excitatory stimuli. When the membrane potential reaches threshold, action potentials are generated. Increasing the stimulus strength above threshold level does not cause larger action potentials. (The absolute value of threshold is not indicated because it varies from cell to cell.)

# Šíření nervového vzruchu

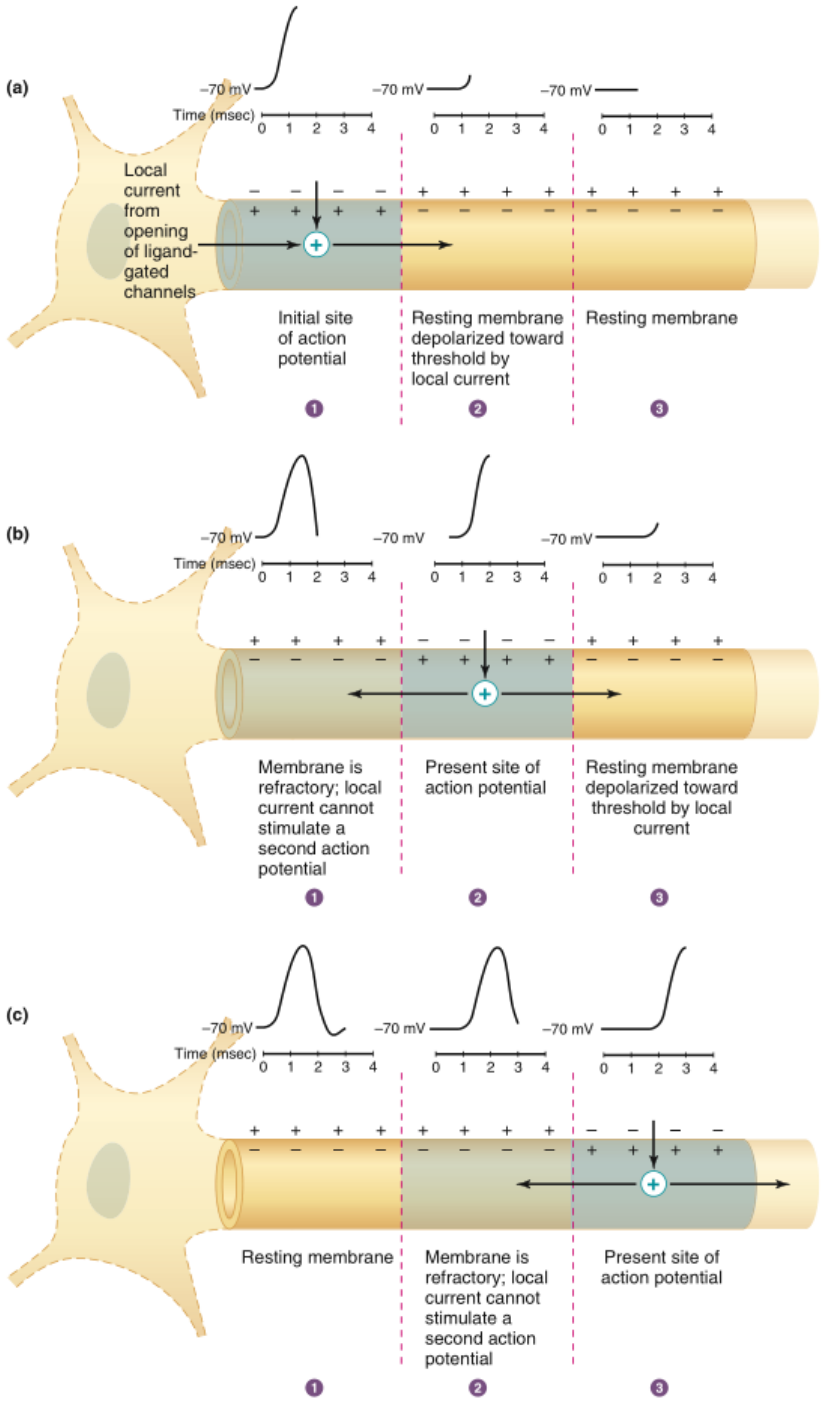


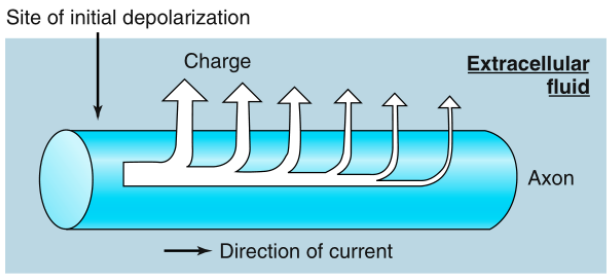


**Figure 6.17** Leakage of charge (predominately $K^+$) across the plasma membrane reduces the local current at sites farther along the membrane from the site of initial depolarization.

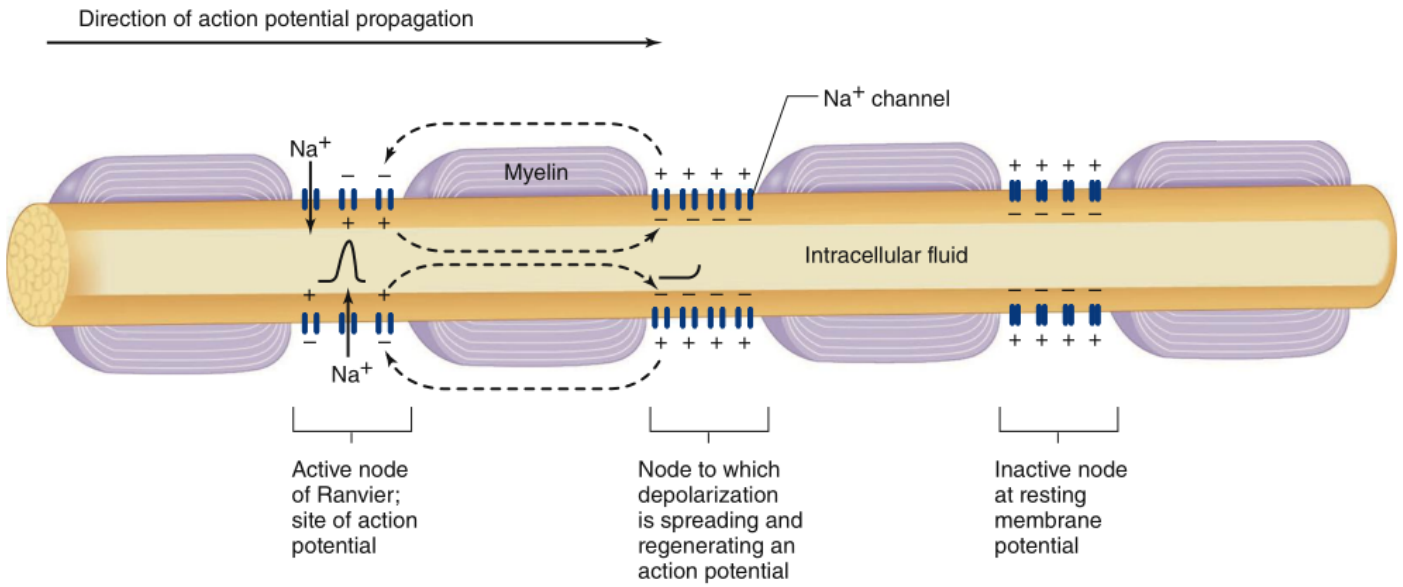


**Figure 6.24** Myelinization and saltatory conduction of action potentials. $K^+$ channels are not depicted (they are located primarily at the myelin/node junctions and help to repolarize the neuron).

# Synapse

- Presynaptická membrána
- Vesikuly s neurotransmitery (acetylcholin, noradrenalin, GABA, dopamin, serotonin...)
- Synaptická štěrbina
- Postsynaptická membrána

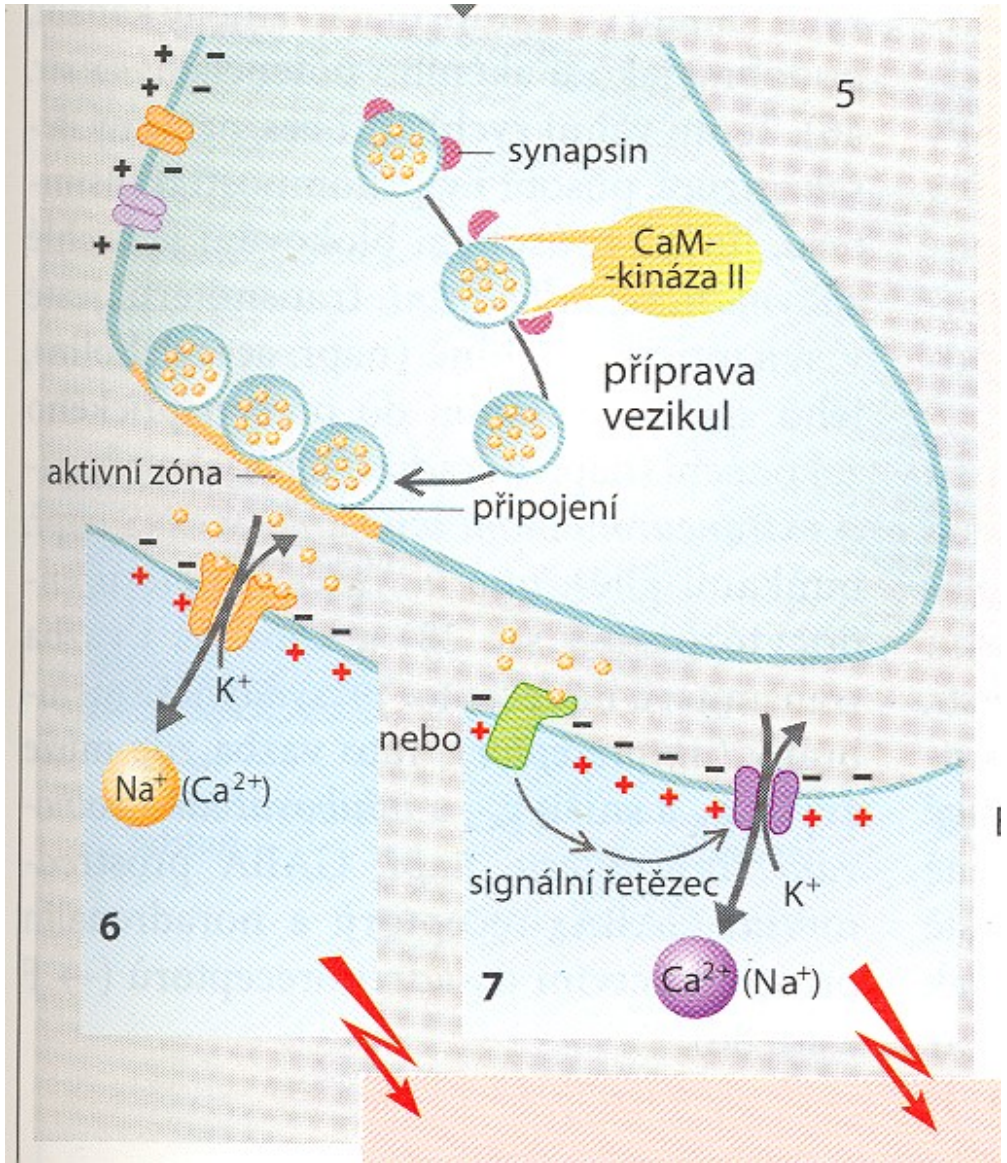

# Hřbetní mícha
# medulla spinalis

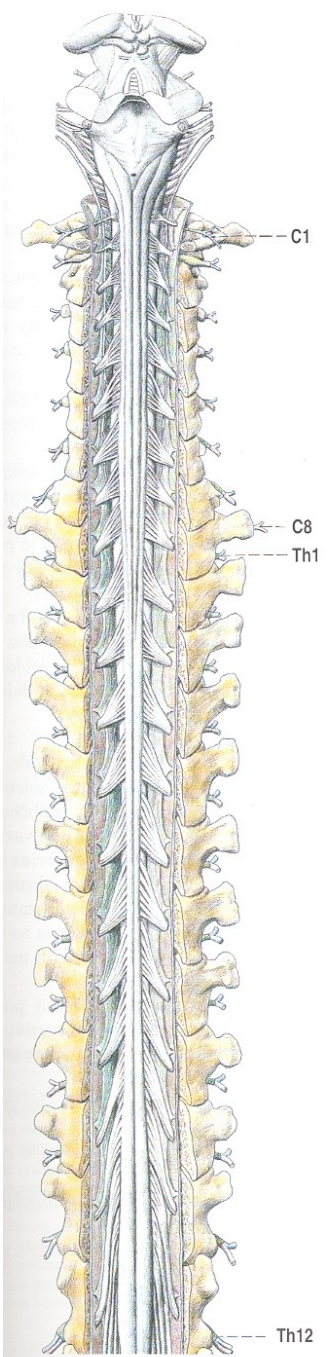


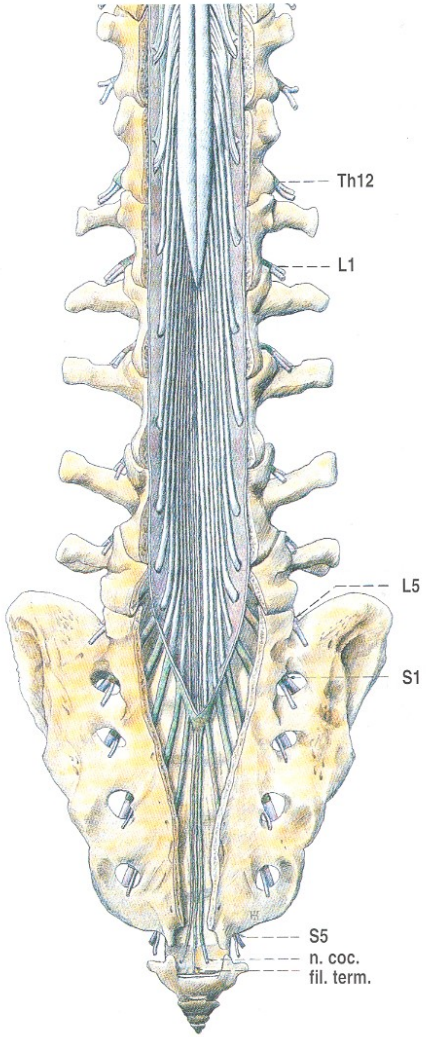


Obr. 152. HŘBETNÍ MÍCHA A MOZKOVÝ KMEN; pohled zezadu; páteřní kanál je otevřen zezadu odstraněním obratlových oblouků; je patrná hřbetní mícha, její dorsální provazce, intumescentia cervicalis a intumescentia lumbalis, conus medullaris, sulcus medianus posterior; v krčním úseku a v části hrudního úseku jsou zřetelné fasciculus gracilis a fasciculus cuneatus; ze sulcus posterolateralis vystupují zadní míšní kořeny a sbíhají se s předními kořeny v míšní nervy, které jsou na obraze označeny a procházejí skrze dura mater: 8 párů krčních nervů (z toho první pár nad atlasem, 8. pár mezi obratli C7 a Th1), 12 párů hrudních nervů, 5 párů bederních nervů (pátý z nich vystupuje pod obratlem L5, mezi ním a kostí křížovou), 5 párů sakrálních nervů (pátý z nich vystupuje mezi ossacrum a os coccygis) a 1 pár (někdy 2 páry) kostrčních nervů (skrze hiatus sacralis); dura mater spinalis a ligamentum denticulatum jsou zvýrazněny zelenou barvou; není zakreslena arachnoidea (srov. text)

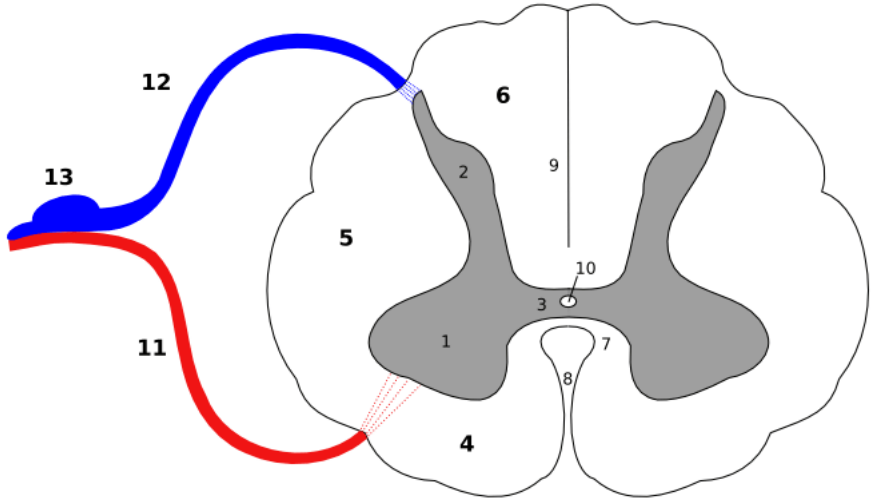


**Substantia grisea**

1. Cornu anterius
2. Cornu posterius
3. Commisura grisea

**Substantia alba**

4. Funiculus anterior
5. Funiculus lateralis
6. Funiculus posterior
7. Commisura alba anterior
8. Fissura mediana anterior
9. Sulcus medianus posterior
10. Canalis centralis
11. Radix anterior
12. Radix posterior
13. Ganglion sensorium nervi spinalis

# Míšní reflexní oblouk

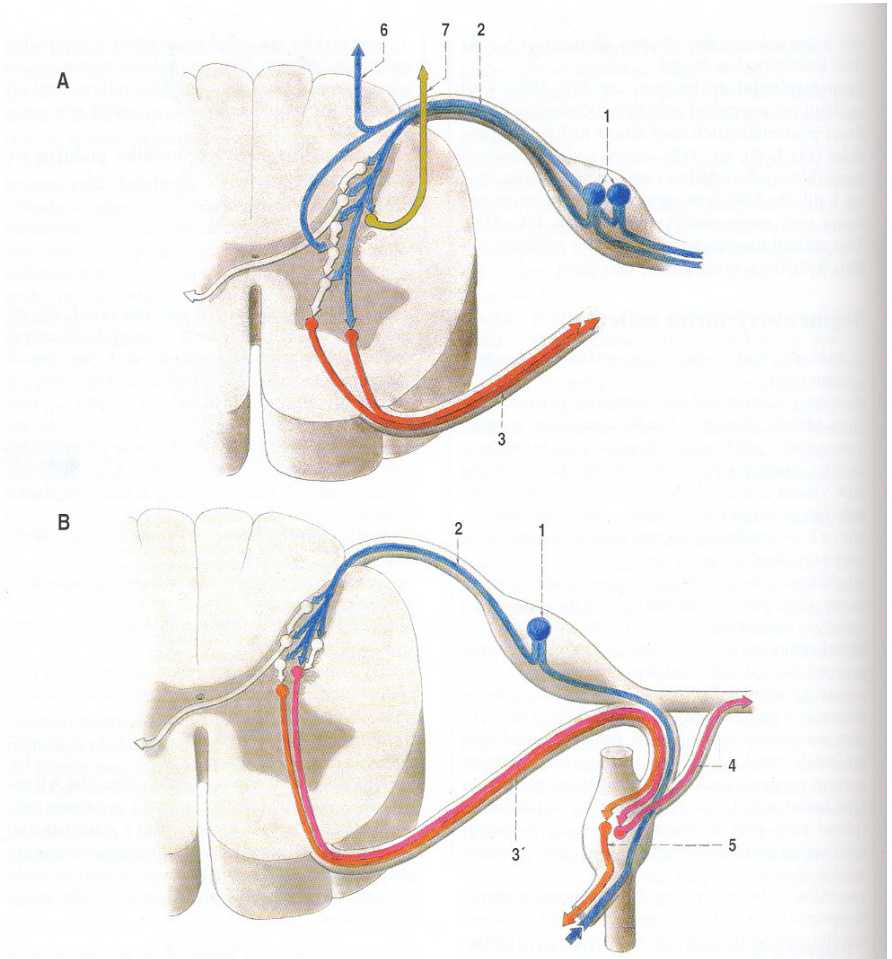


Obr. 203. SEGMENTOVÝ MÍŠNÍ REFLEX
A somatický reflex
B viscerální reflex
modře – přívod podnětů: dendrity pseudounipolárních buněk spinálního ganglia přicházejí ze somatoreceptorů nebo viscereceptorů v periferii organismu; neurity vedou jako zadní míšní kořeny do šedé hmoty míšní
bíle – interneurony přenášející podnět na další neuron
červeně – motoneurony a jejich axony vedoucí předními kořeny míšními do periferie ke svalům nebo (u viscerálního reflexu) k orgánům
1 pseudounipolární buňky spinálního ganglia
2 zadní kořen
3 přední kořen
3´axony visceromotorických buněk jdou předním kořenem a jako ramus communicans albus odbočují z míšního nervu do ganglia kmene sympatiku
4 postgangliové vlákno (po přepojení na další buňku) vede z ganglion trunci sympathici do periferního nervu a provází jej do periferie (ke žlázám, hladkým svalům, k cévám)
5 jiné postgangliové vlákno po přepojení na další buňku vede z ganglia sympatiku k vnitřním orgánům
6 odbočující vzestupné vlákno dráhy zadních provazců
7 navazující vzestupná dráha, např. do mozečku

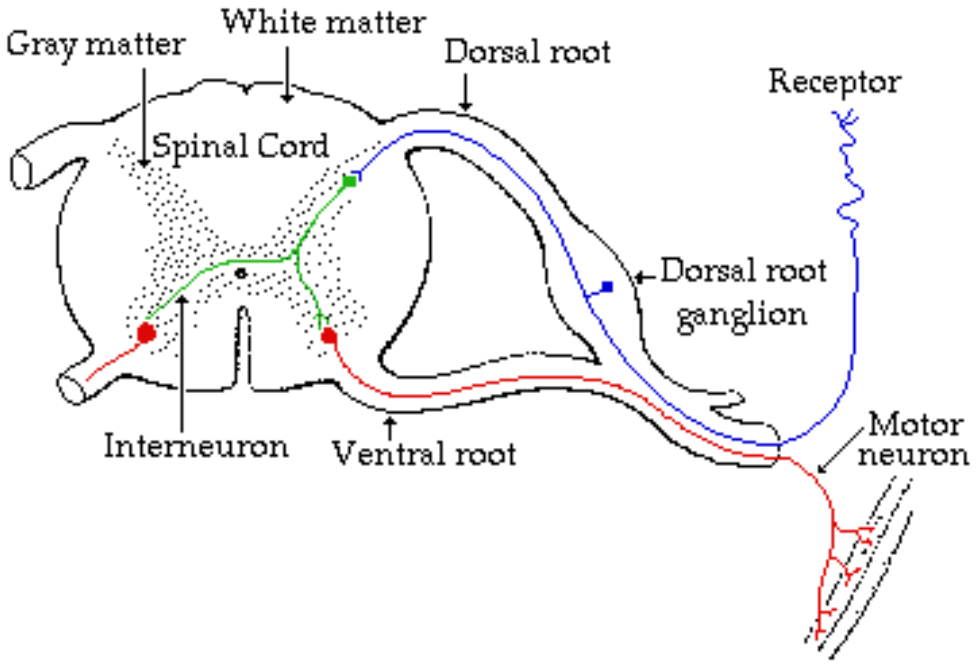

# Nervi spinales – míšní nervy

- 31 párů nervů vystupujících z páteřního kanálu (míchy) meziobratlovými otvory
- sensitivně a motoricky inervují trup, HK, DK, vnitřní orgány

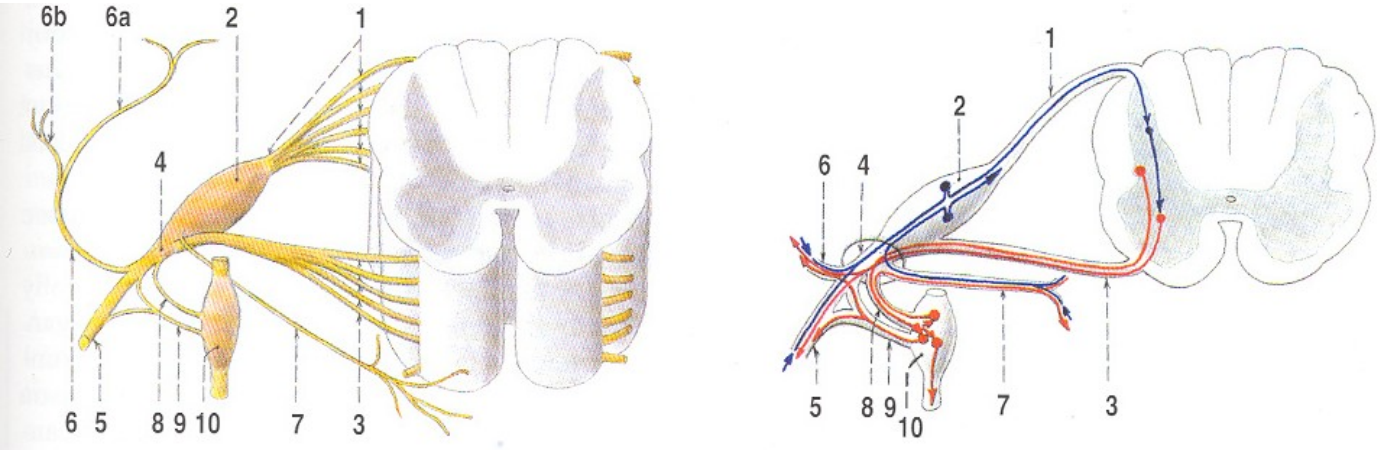


Obr. 281. MÍŠNÍ NERV A JEHO SLOŽKY

A kořeny a větve míšního nervu

B druhy vláken v míšním nervu (nejsou zakreslena viscerosensitivní vlákna, která přicházejí z vnitřních orgánů skrze ganglion trunci sympathici do buněk spinálního ganglia a jako axony těchto buněk pokračují zadním kořenem do míchy)

modře – sensitivní vlákna

červeně – somatomotorická vlákna

oranžově – visceromotorická (sympatická) vlákna

1 fila radicularia zadního kořene a zadní kořen míšního nervu
2 ganglion spinale s pseudounipolárními buňkami sensitivní složky míšního nervu
3 fila radicularia předního kořene a přední míšní kořen
4 míšní nerv v místě foramen intervertebrale
5 ramus anterior (ventralis) míšního nervu
6 ramus posterior (dorsalis) míšního nervu
  6a ramus medialis (rami posterioris)
  6b ramus lateralis (rami posterioris)
7 ramus meningeus míšního nervu
8 ramus communicans albus
9 ramus communicans griseus
10 ganglion trunci sympathici

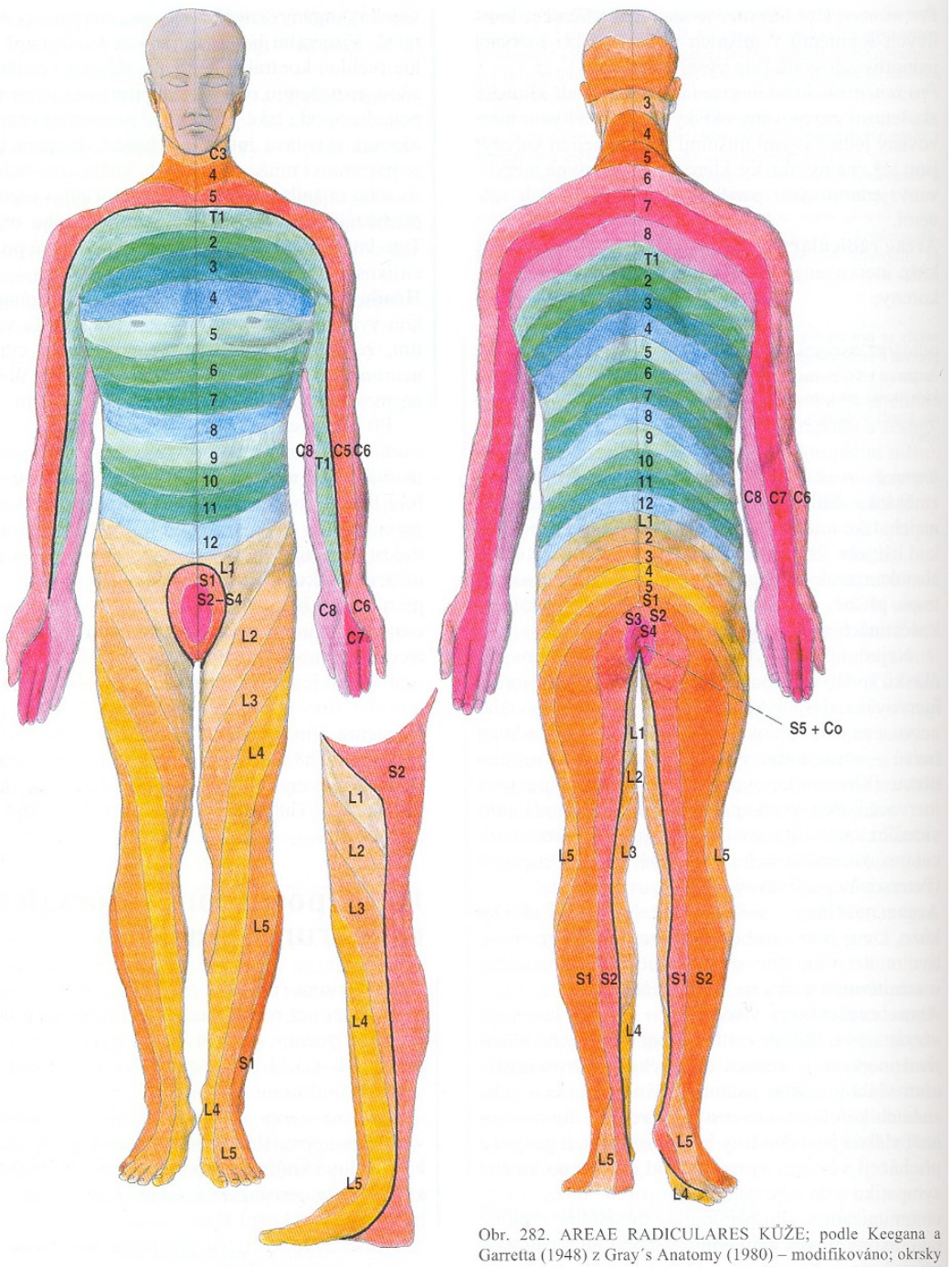


Obr. 282. AREAE RADICULARES KŮŽE; podle Keegana a Garretta (1948) z Gray´s Anatomy (1980) – modifikováno; okrsky jednotlivých míšních nervů jsou označeny písmenem a číslem nervu a odlišeny barevně

# Segmentová inervace těla

# Plexus – nervová pleteň

- rr. ventrales (anteriores) páteřních nervů tvoří v oblasti krku, bederní a křížové části páteře nervové pleteně. V oblasti hrudní páteře se zachovává segmentární uspořádání stejně jako ho zachovávají rr. dorsales (posteriores).

plexus cervicalis – C1-C4

plexus brachialis – C4-Th1

plexus lumbalis – Th12-L4

plexus sacralis – L4-S5+Co

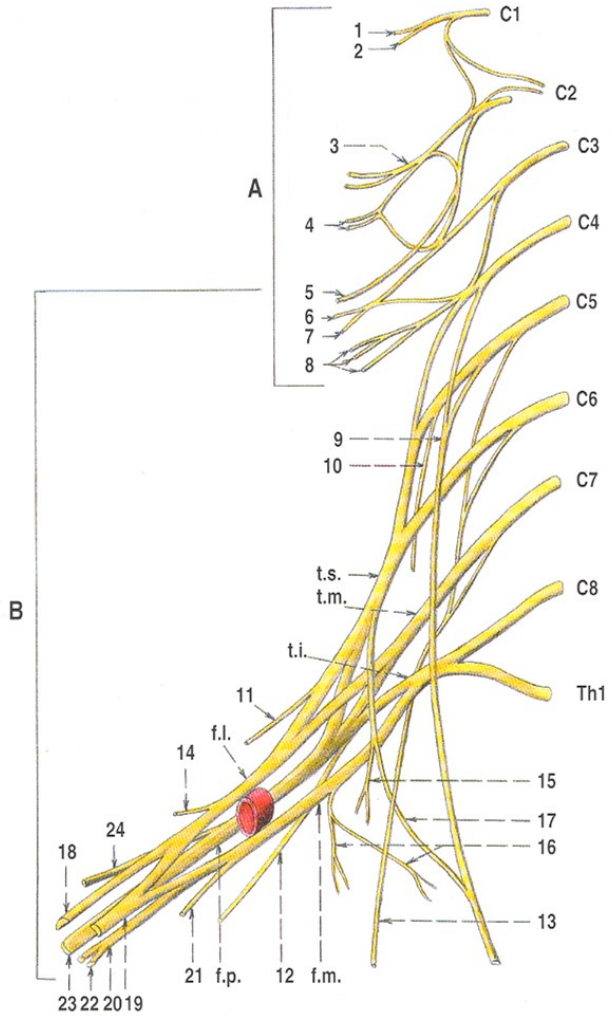


Obr. 287. PLEXUS CERVICALIS A PLEXUS BRACHIALIS; schéma větvení
C1 – Th1 – rr. anteriores míšních nervů
A plexus cervicalis
1 r. muscularis pro m. rectus capitis anterior a pro m. longus capitis
2 r. muscularis pro m. rectus capitis lateralis
3 r. muscularis pro m. longus capitis a pro m. longus colli
4 radix inferior ansae cervicalis
5 n. occipitalis minor
6 n. auricularis magnus
7 n. transversus colli
8 nn. supraclaviculares
9 n. phrenicus
B plexus brachialis
t.s. – truncus superior (plexus brachialis)
t.m. – truncus medius (plexus brachialis)
t.i. – truncus inferior (plexus brachialis)
f.l. – fasciculus lateralis (plexus brachialis)
f.m. – fasciculus medialis (plexus brachialis)
f.p. – fasciculs posterior (plexus brachialis)
10 n. dorsalis scapulae
11 n. suprascapularis
12 n. thoracodorsalis
13 n. thoracicus longus
14 nn. subscapulares
15 n. subclavius
16 n. pectoralis medialis et lateralis
17 n. phrenicus accessorius
18 n. musculocutaneus
19 n. medianus
20 n. ulnaris
21 n. cutaneus brachii medialis
22 n. cutaneus antebrachii medialis
23 n. radialis
24 n. axillaris

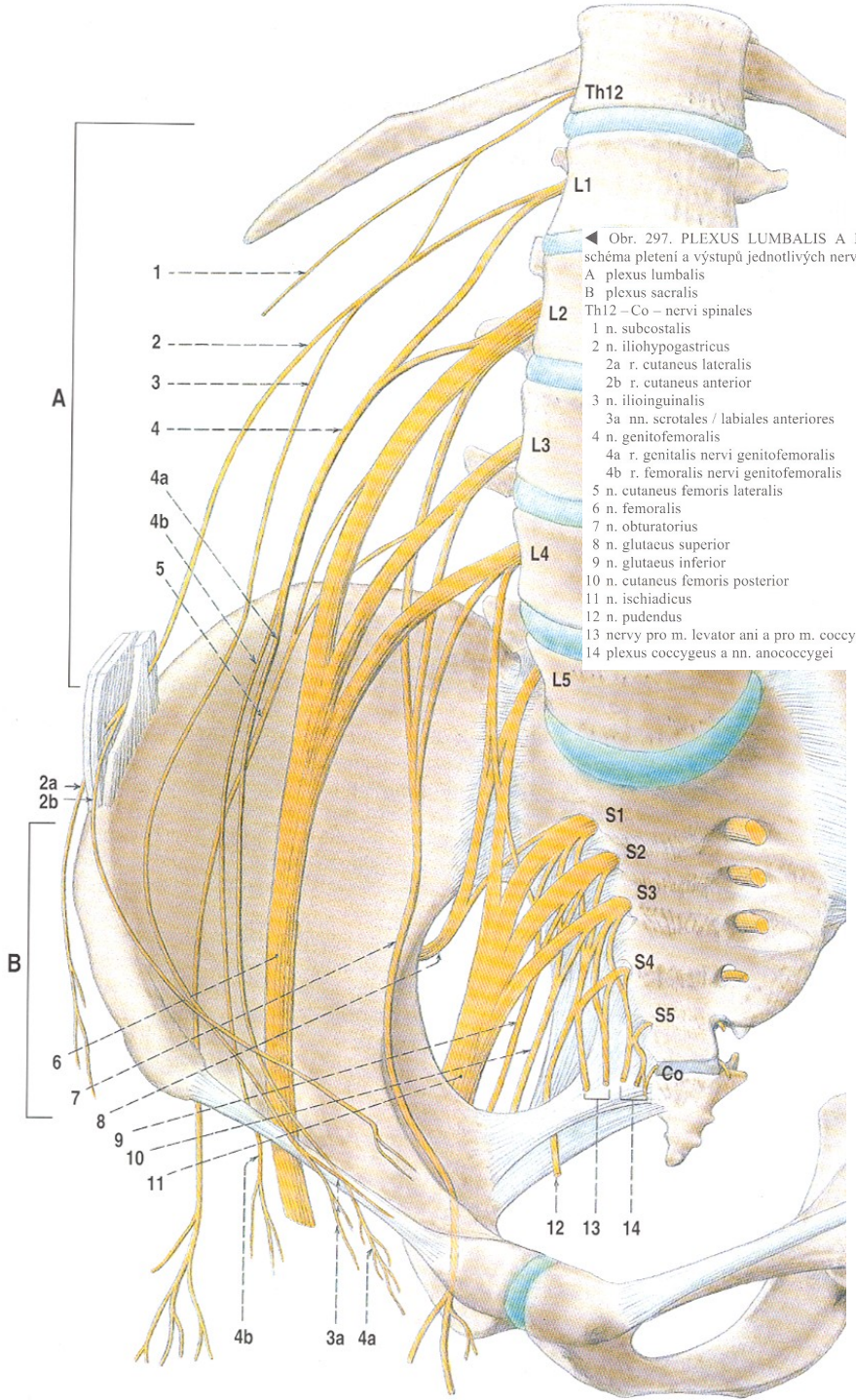


◀ Obr. 297. PLEXUS LUMBALIS A PLEXUS SACRALIS; schéma pletení a výstupů jednotlivých nervů
A plexus lumbalis
B plexus sacralis
Th12 – Co – nervi spinales
1 n. subcostalis
2 n. iliohypogastricus
2a r. cutaneus lateralis
2b r. cutaneus anterior
3 n. ilioinguinalis
3a nn. scrotales / labiales anteriores
4 n. genitofemoralis
4a r. genitalis nervi genitofemoralis
4b r. femoralis nervi genitofemoralis
5 n. cutaneus femoris lateralis
6 n. femoralis
7 n. obturatorius
8 n. glutaeus superior
9 n. glutaeus inferior
10 n. cutaneus femoris posterior
11 n. ischiadicus
12 n. pudendus
13 nervy pro m. levator ani a pro m. coccygeus
14 plexus coccygeus a nn. anococcygei

# Reflexní oblouk

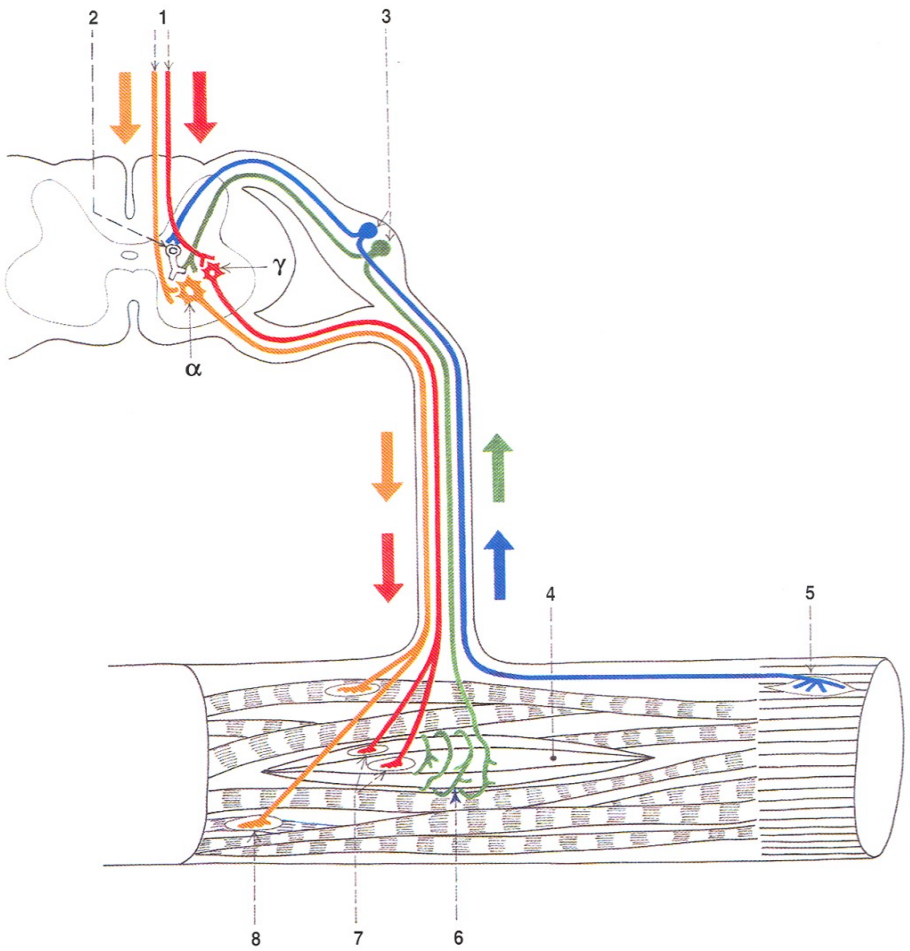


Obr. 340. SCHÉMA FUNKCE SVALOVÉHO VŘETÉNKA (a šlachového vřeténka) – viz text

1 sestupné dráhy ovládající míšní motoneurony
2 vmezeřený neuron (interneuron) s inhibiční funkcí
3 buňky sensitivních vláken ve spinálním gangliu
4 svalové vřeténko s intrafusálními svalovými vlákny
5 šlachové vřeténko, odkud vedou citlivá vlákna informaci o napětí šlachy přes inhibiční interneuron
6 sensitivní nervy vedoucí informaci ze svalového vřeténka
7 motorická nervová zakončení γ-motoneuronu na intrafusálních vláknech
8 motorická zakončení α-motoneuronu na extrafusálních vláknech

# Myotatické reflexy (gama klička)

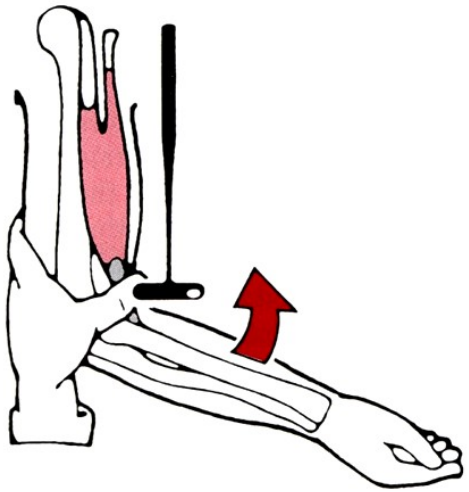

Biceps reflex

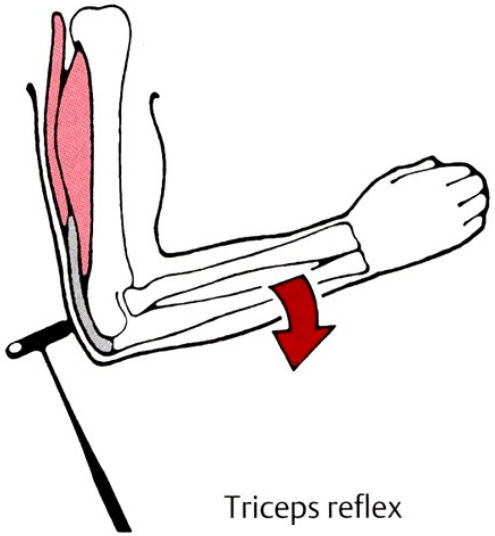

Triceps reflex

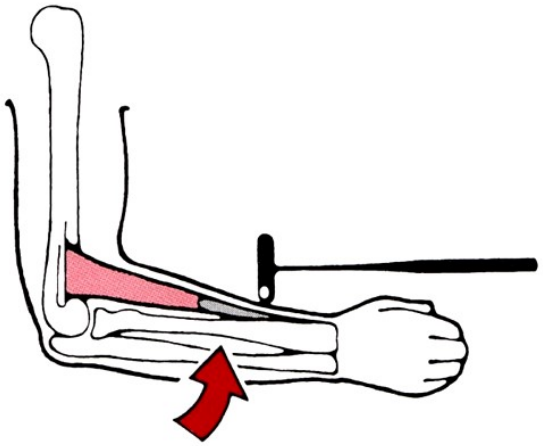

Radial periosteal reflex

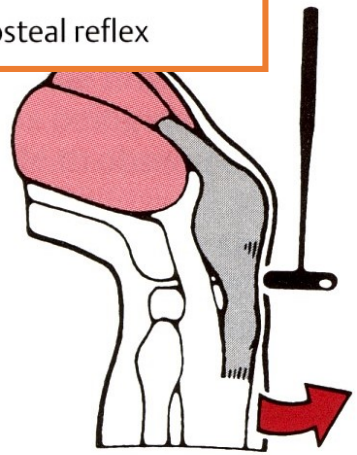

Quadriceps reflex

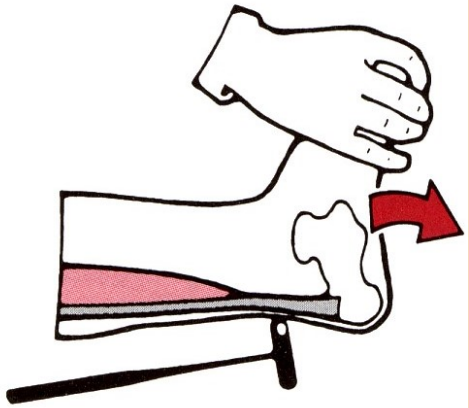

Achilles' reflex

# Pyramidové reflexy – polysynaptické

Babinski
Gordon
Oppenheim
…

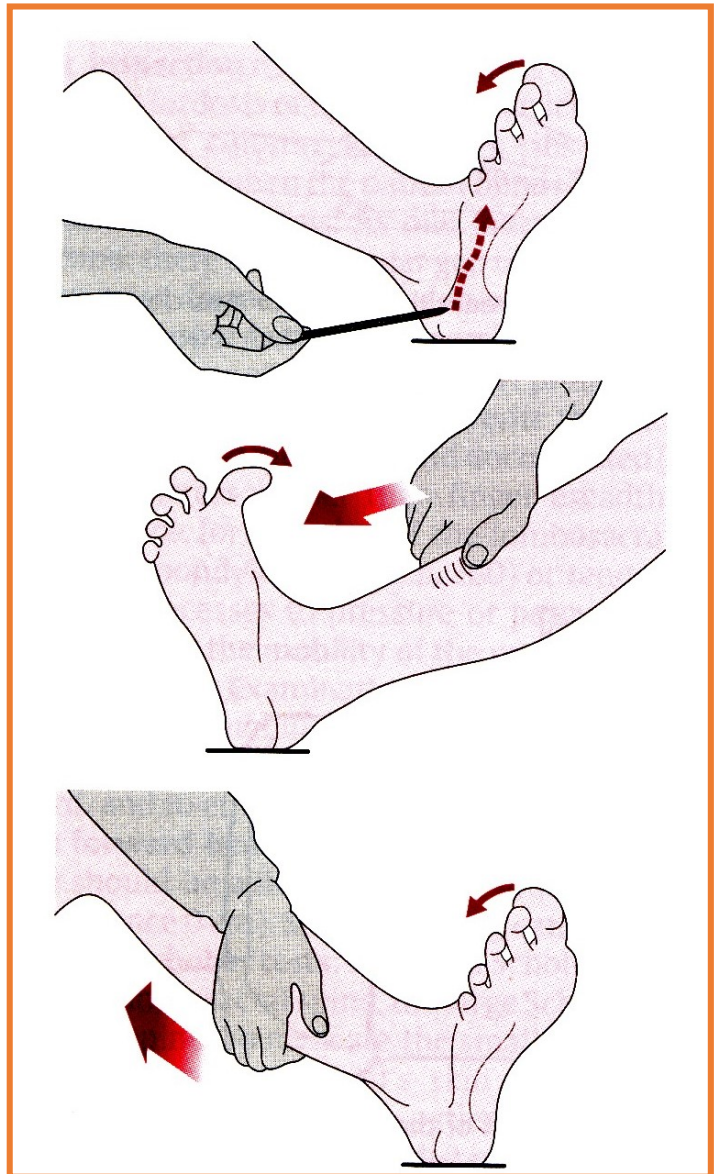

# Autonomní (vegetativní) nervový systém

# Obecná charakteristika

- neurony centrálního a periferního nervstva určené pro inervaci hladké svaloviny, sdrce a žláz
- autonomní = určitá nezávislost na CNS, ganglia mimo CNS
- vegetativní = ovlivnění základních biologických funkcí důležitých pro život
- dvě složky: *pars sympathica* a *pars parasympathica*

# Autonomní nervový systém *parasympatikus*

Hlavová a sakrální složka

Ganglia ve stěnách cílových orgánů

Udržuje organizmus v rovnovážném stavu

Acetylcholin je neuromediátorem pregangliové i postgangliové části

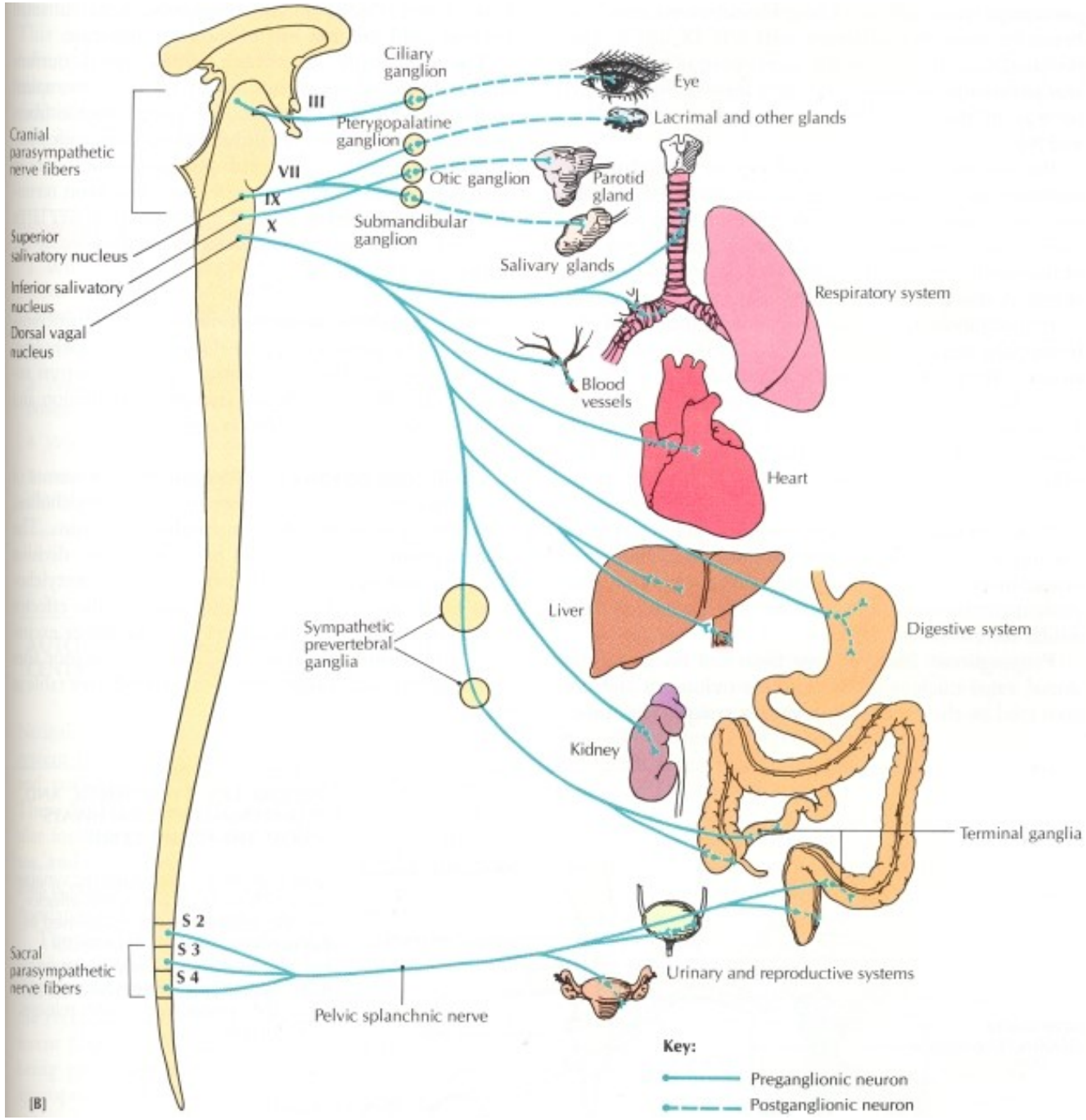

# Autonomní nervový systém - *sympatikus*

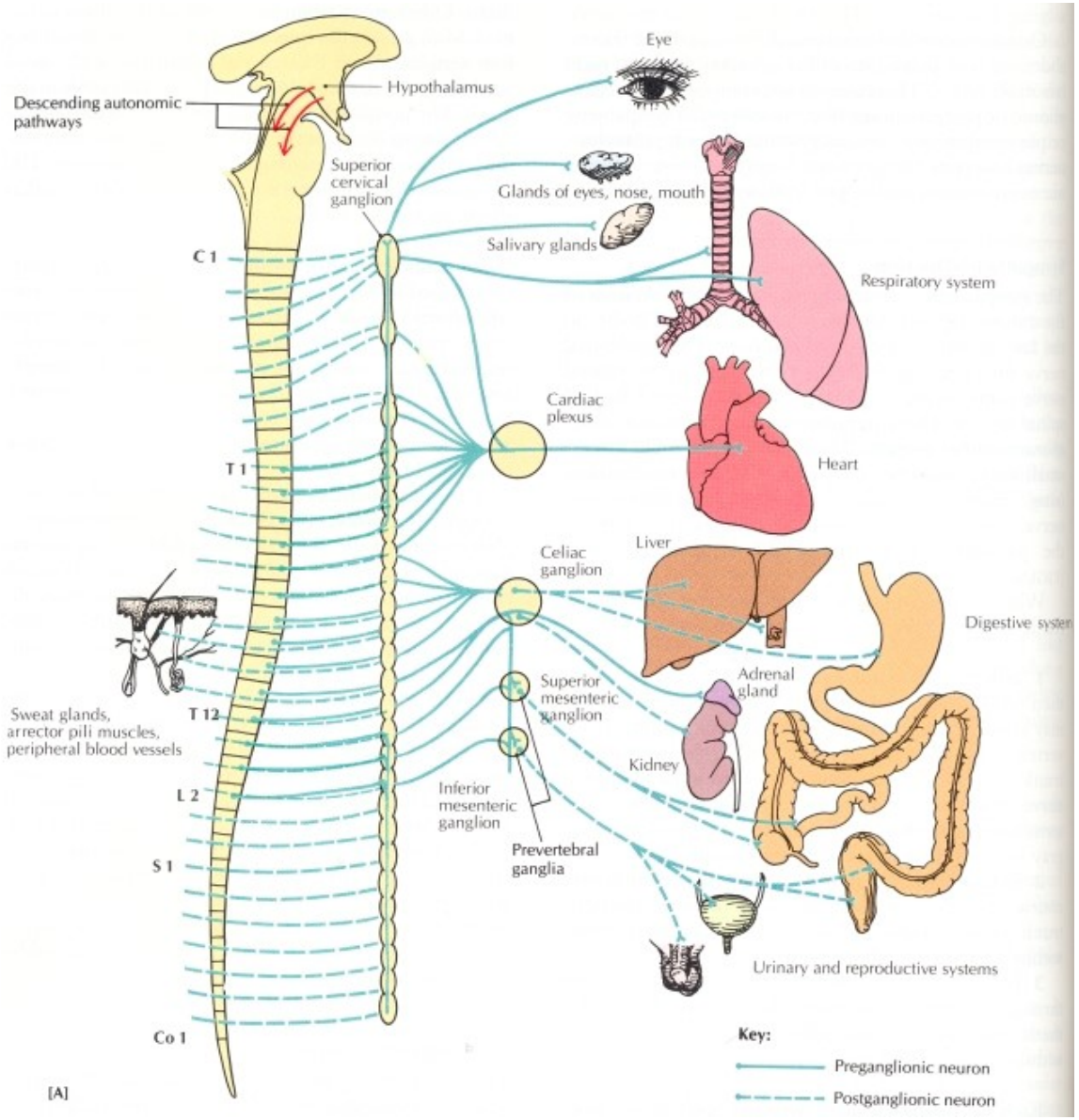


Složka hrudní a bederní

Ganglia ve formě truncus sympathicus po stranách páteře

Excitační funkce, mobilizace energetických rezerv, boj/útěk

Pregangliový neuron – acetylcholin, postgangliový neuron – noradrenalin (kromě potních žláz)

# Motorika - hybnost

- M. je jednou ze základních funkcí živých organizmů
- M. volní (úkon)
- M.mimovolní (automatické, nástavy)
- M. protivolní (kontrastní, tiky, dystonie)
- Individuálně charakteristické motorické stereotypy (stoj, chůze, práce, řeč, polykání, gestikulace)

# 4 systémy motoriky (pilíře)

- **Centrální motoneuron** (pyramidová dráha, precentrální kůra)
- **Extrapyramidový systém** (nástavy, podkorová centra – bazální ganglia)
- **Mozeček** (palleocerebelární – stoj, chůze, neocerebelární – řízené pohyby, feed-back)
- **Periferní motoneuron** (kmen, spinální)

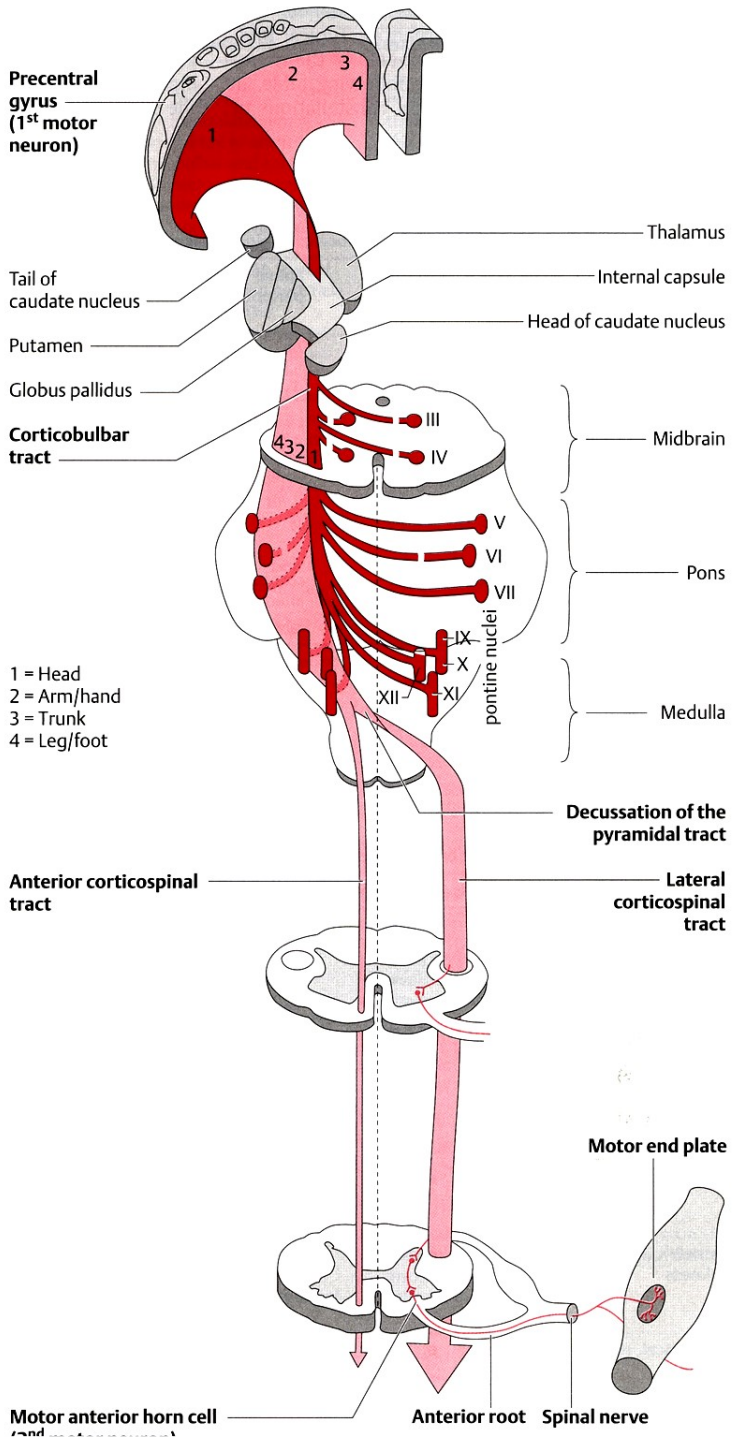

# Motorika - systémově

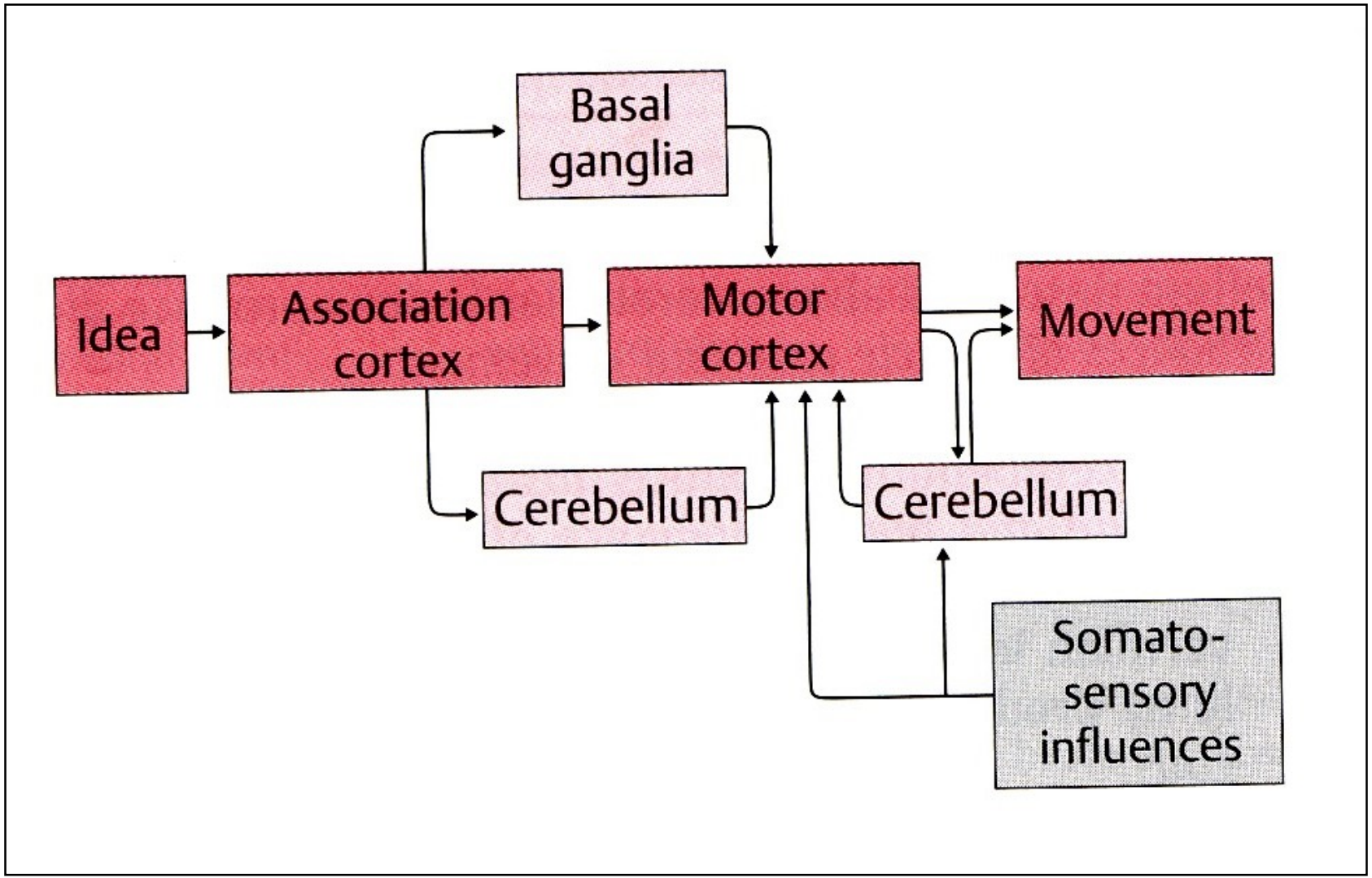

# Volní kontrola a automatizované složky pohybu

- Cílená motorika: rozhodnutí, programování pohybu (s využitím pohybových stereotypů, povel k pohybu), provedení pohybu

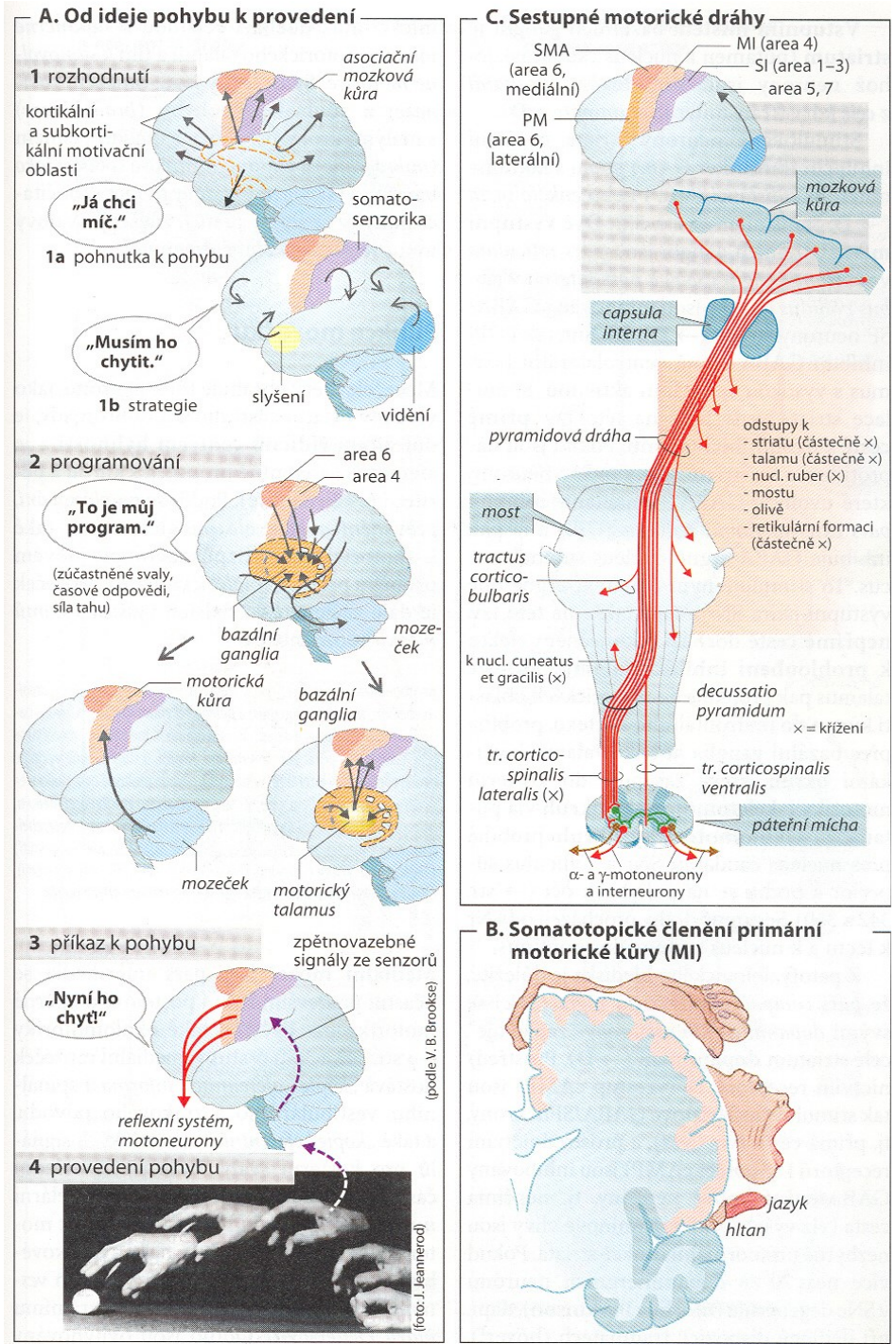

# Poruchy chůze

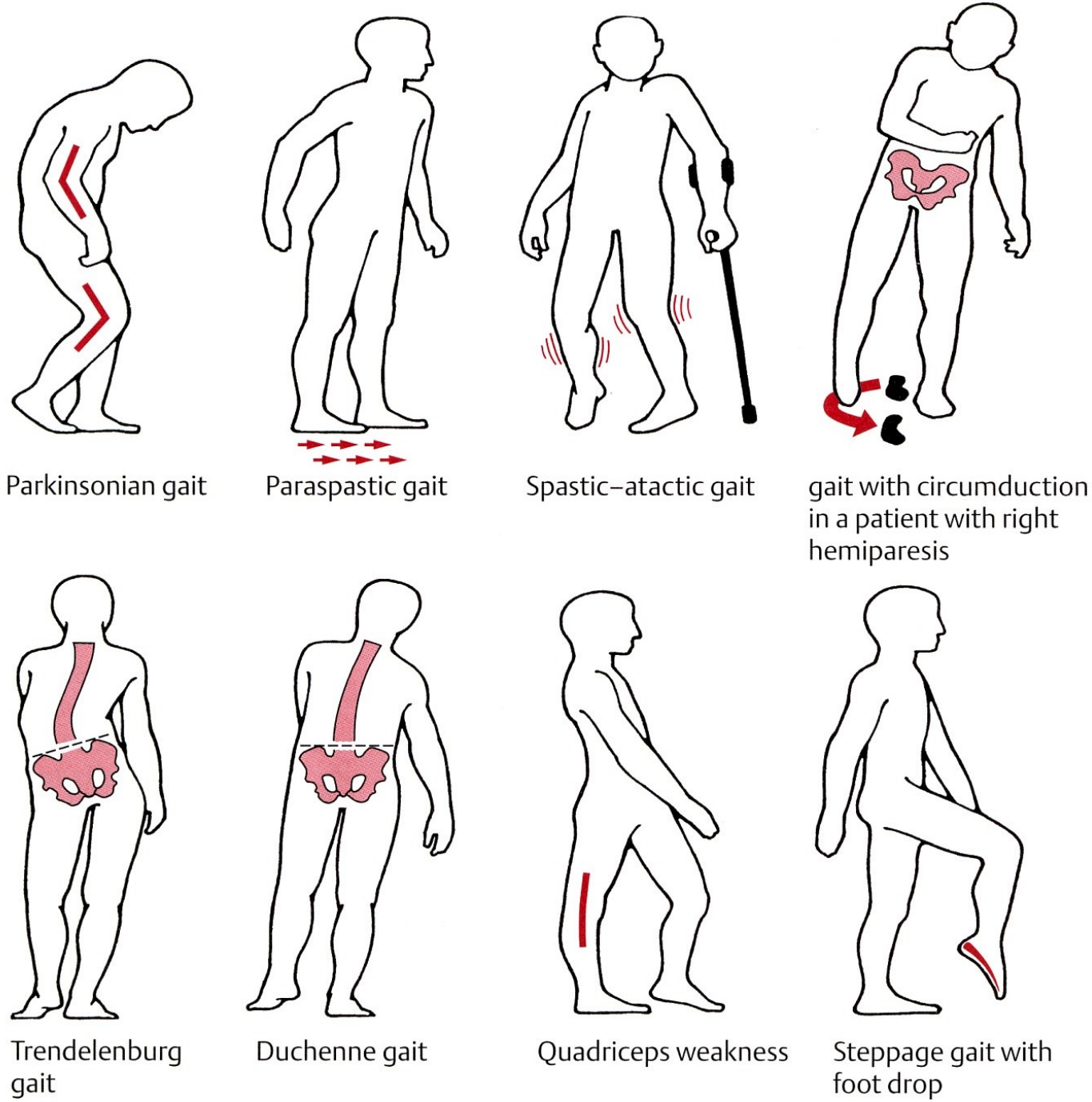

# Mozeček

- Podílí se na řízení volní i mimovolní hybnosti
- Zapojen paralelně k sestupným pyramidovým i extrapyramidovým drahám
- Spojení s kůrou i aferentními drahami
- Příklad biologické zpětné vazby
- Archeocerebellum (statokinetika)
- Paleocerebellum (koordinace posturální a okulomotoriky)
- Neocerebellum (koordinace řízené motoriky, pohybové stereotypy)

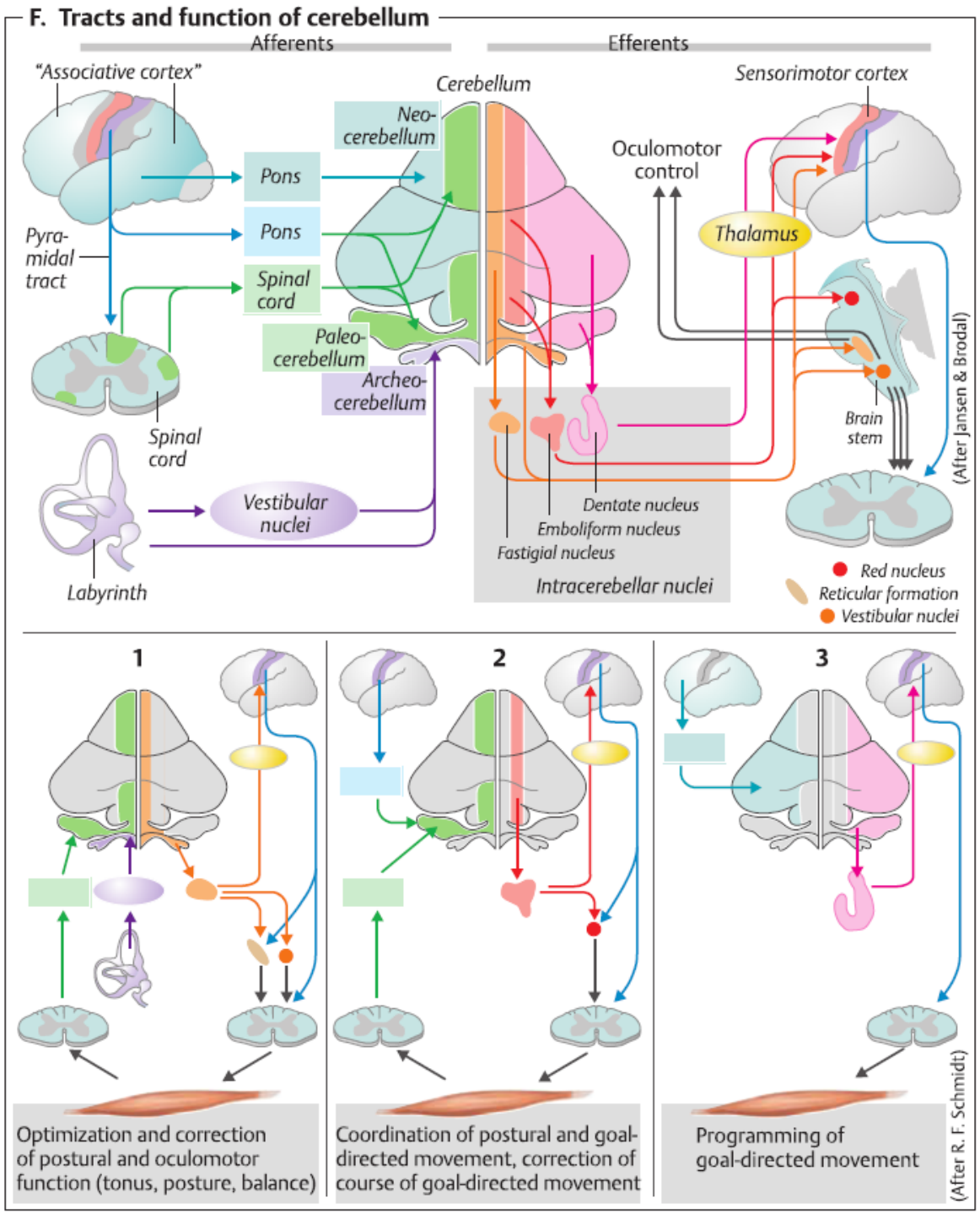

# Zapojení mozečku

Kůra
Bazální ganglia
Vestibulární jádra
Míšní aference
Kmenové struktury
(ncl.ruber, RF)

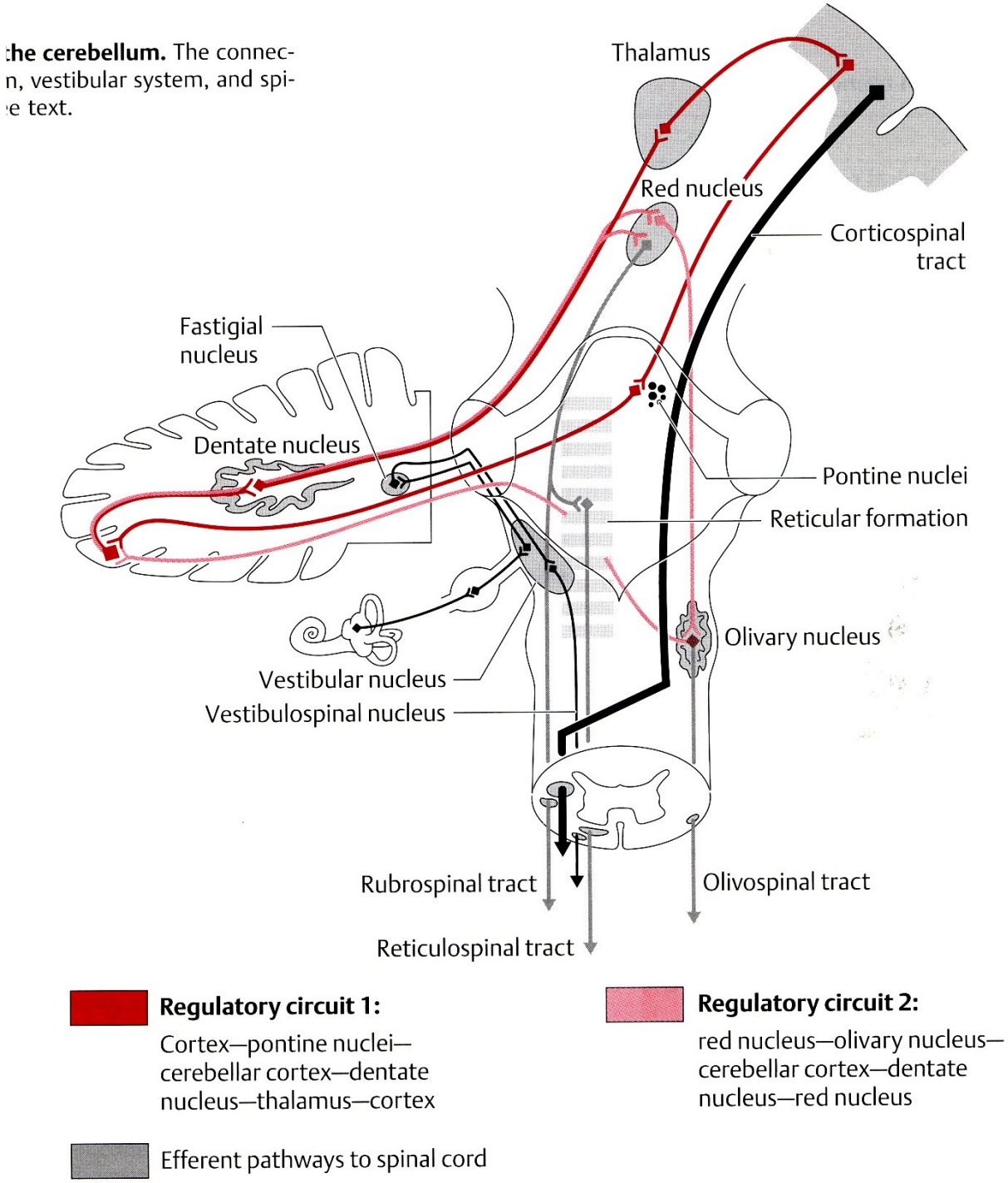


**the cerebellum.** The connec-
n, vestibular system, and spi-
e text.

# Poruchy funkce mozečku

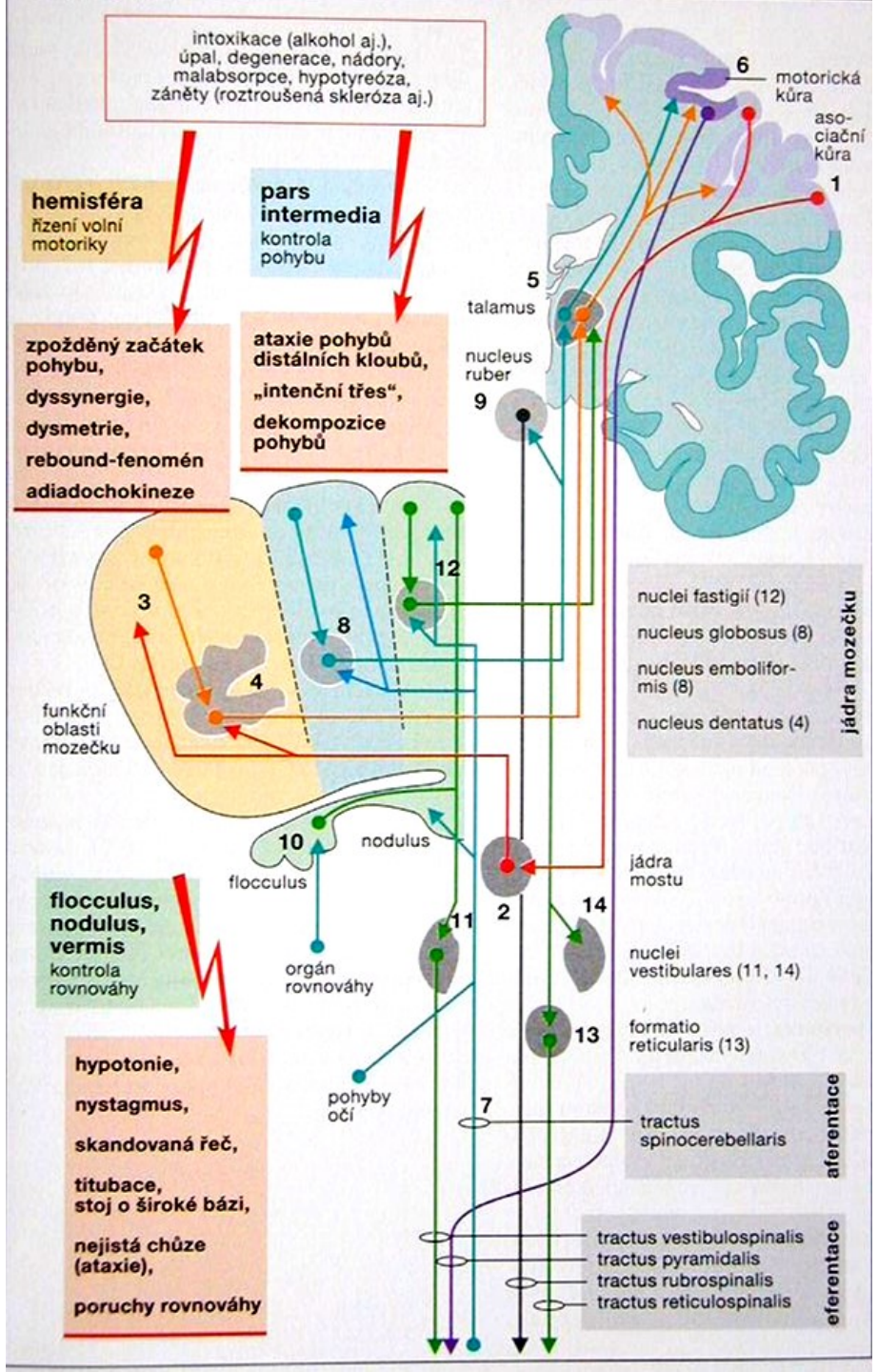

# Mozečkové syndromy

**Neocerebelární syndrom**

- ✓ ataxie
- ✓ hypermetrie
- ✓ intenční tremor
- ✓ dysdiadochokinéza
- ✓ skandovaná řeč
- ✓ písmo

**Paleocerebelární syndrom**

- ➢ poruchy stoje a chůze
- ➢ nestabilita stoje
- ➢ pády nazad
- ➢ ataxie trupu
- ➢ velká a malá ataxie

# Příčiny mozečkových poruch

- ✓ Toxické poruchy (etylalkohol, rozpouštědla)
- ✓ Léky (fenytoin (protizáchvatová léčba, epilepsie – atrofie cerebella))
- ✓ Zánětlivé nemoci (parainfekční, virové)
- ✓ Demyelinizační (RS)
- ✓ Cerebrovaskulární (ischémie, hemoragie)
- ✓ Expanze (astrocytom, angioretikulom)

# Extrapyramidová motorika

- **Centrální řízení hybnosti** (posturální, automatizmy, svalový tonus)
- **Bazální ganglia, kmenové struktury** (ncl. ruber, subst. nigra), **části mozkové kůry**
- **Neurotransmitery** (dopaminergní, cholinergní, GABA, glutamát)
- **Syndromy** – hypokineticko-rigidní // dyskinetické

# Bazální ganglia

1. **nucleus caudatus;**
2. **putamen;**
3. **globus pallidus.**

1. + 2. = ***corpus striatum***
2. + 3. = ***nucleus lentiformis***

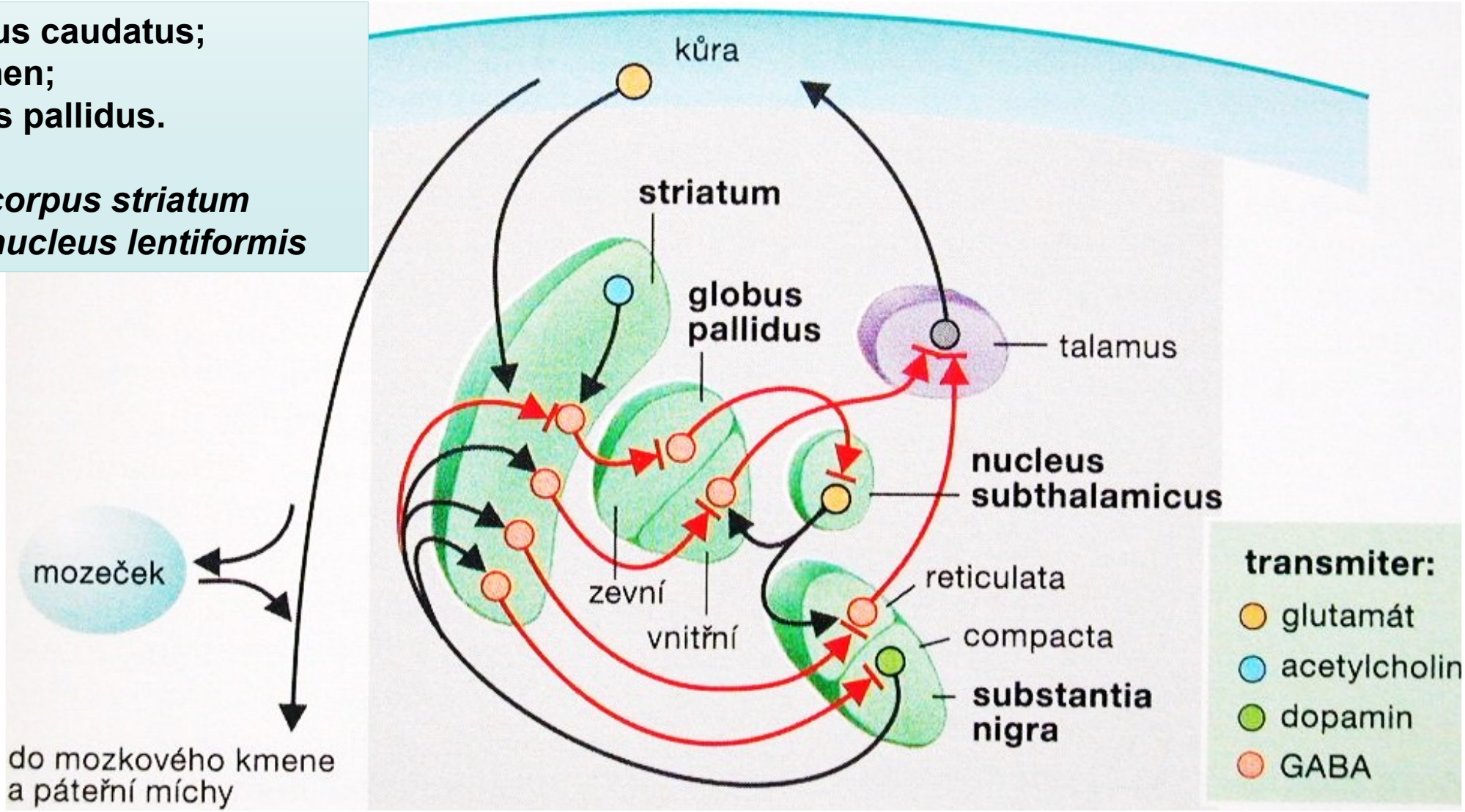

# Parkinsonova choroba

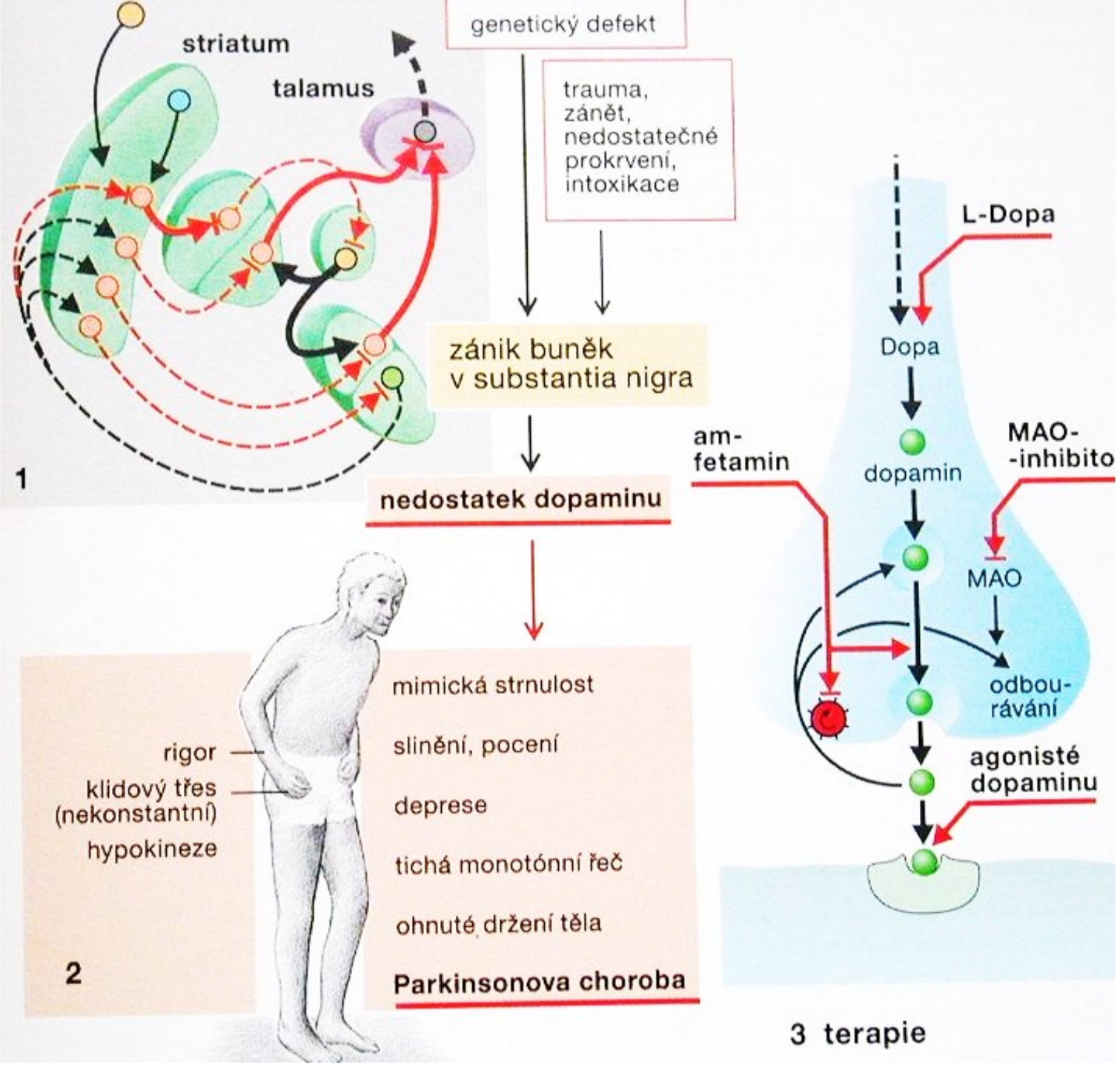

# Parkinsonova choroba (IPD)

- ✓ rigidita (plastická hypertonie)
- ✓ hypokinéze (brady- až akinéze)
- ✓ poruchy stoje a chůze
- ✓ tremor (klidový, posturální)
- ✓ psychické změny (kognitivně-behaviorální)
- ✓ autonomní příznaky

# Dyskinetický syndrom – další ukázky extrapyramidové motoriky/poruch

- **Chorea** (rychlé, nerytmické, nepravidelné)
- **Atetóza** (hadovité, červovité)
- **Dystonie** (cervkální, blefarospasmus)
- **Balismus** (prudké, v kořeni končetiny)
- **Myoklonie** (krátce trvající, motorický efekt)
- **Tiky** (náhlé, opakované, stereotypní)

# Limbický systém

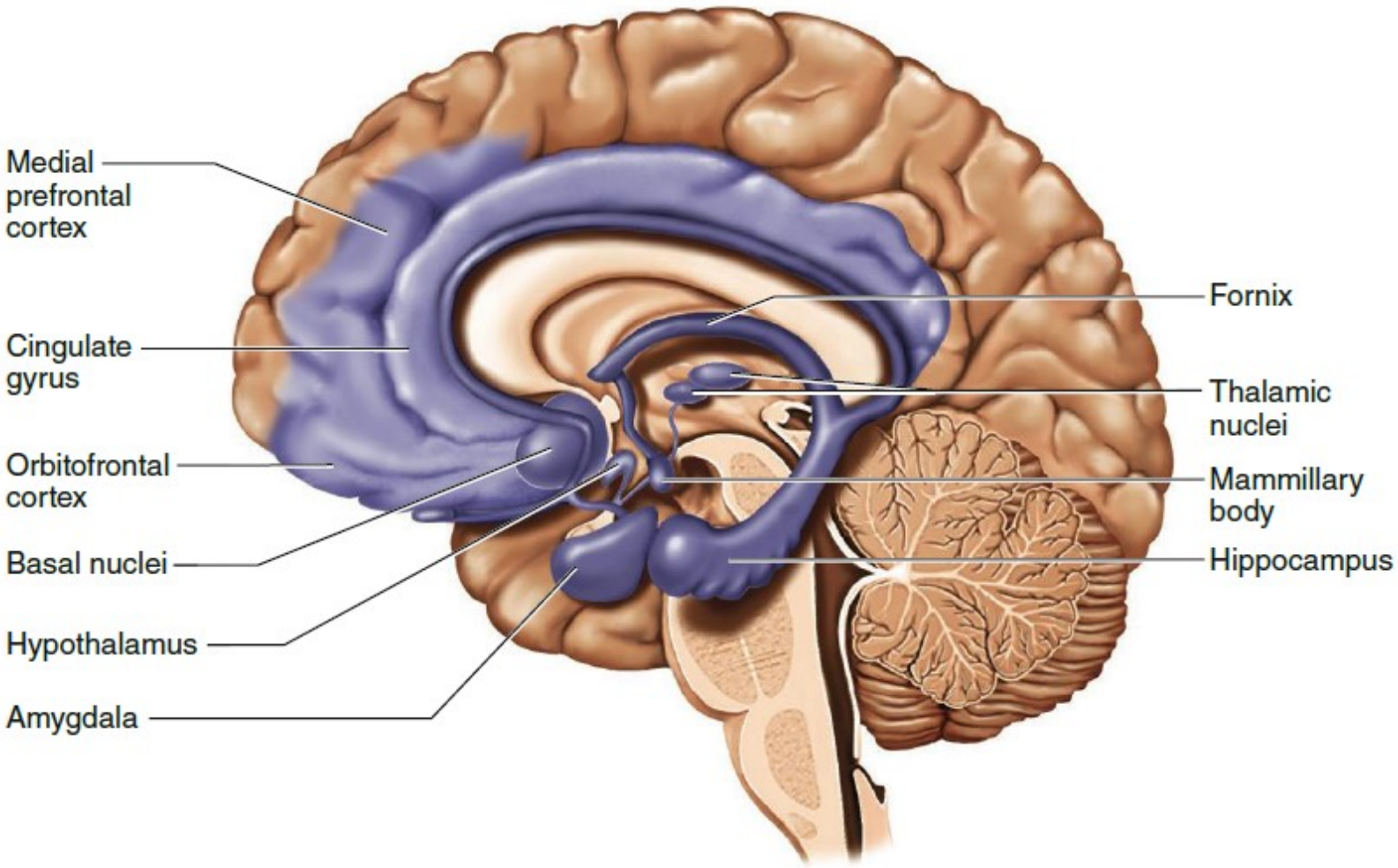


- Fylogeneticky stará část kortexu (paleo, archeocortex) – 3 vrstvy, podkorových jader (amygdala), hypotalamu
- Emoce, sympatie, antipatie, strach, radost, paměť, čichové funkce a ovlivňování vegetativních funkcí, které zajišťuje hypotalamus

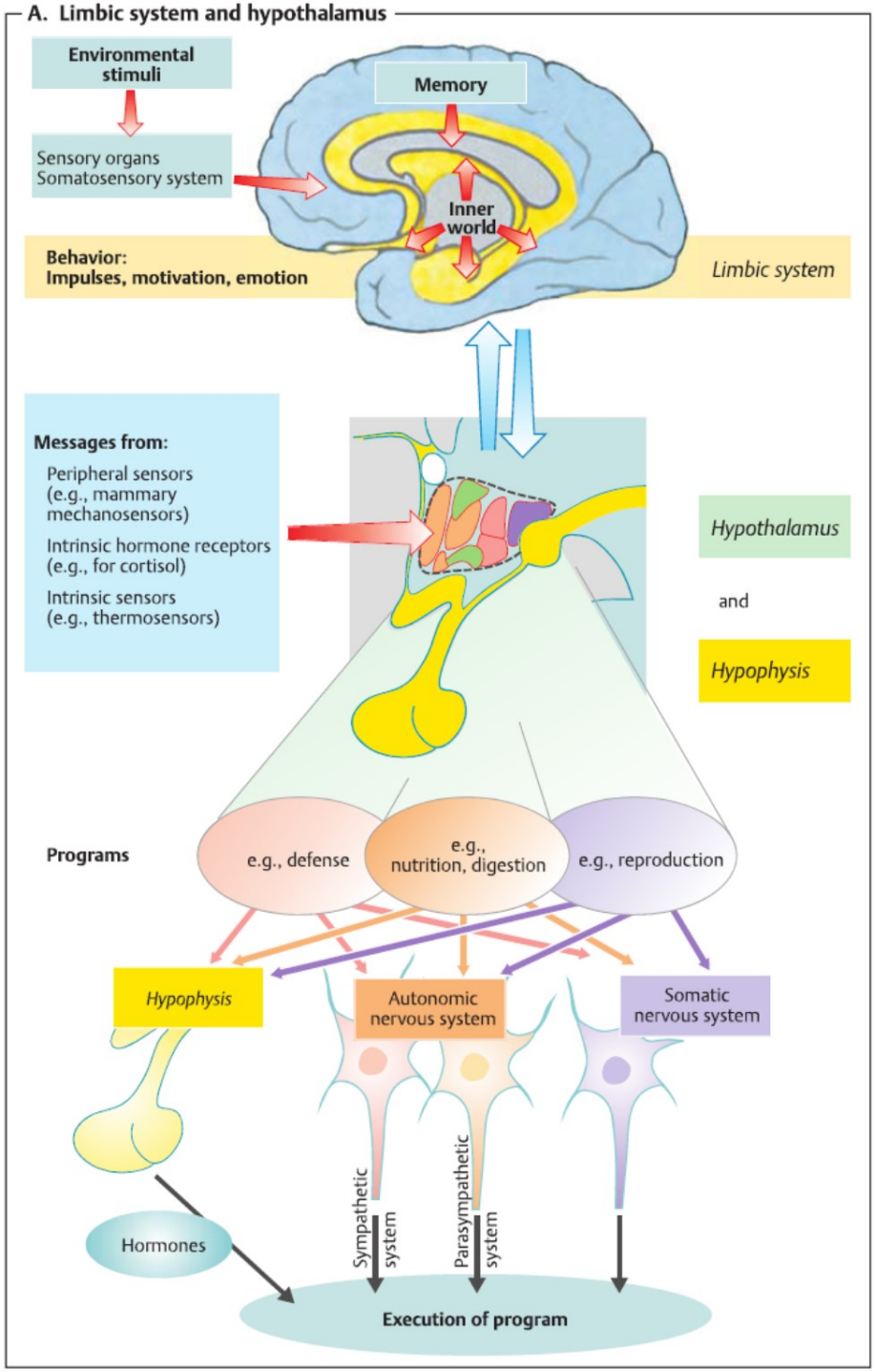


# Limbický systém + hypotalamus

# Koncový mozek – telencephalon

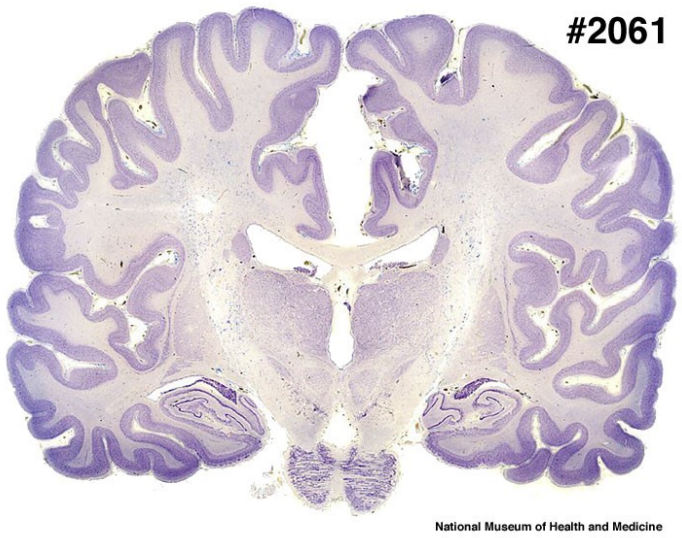


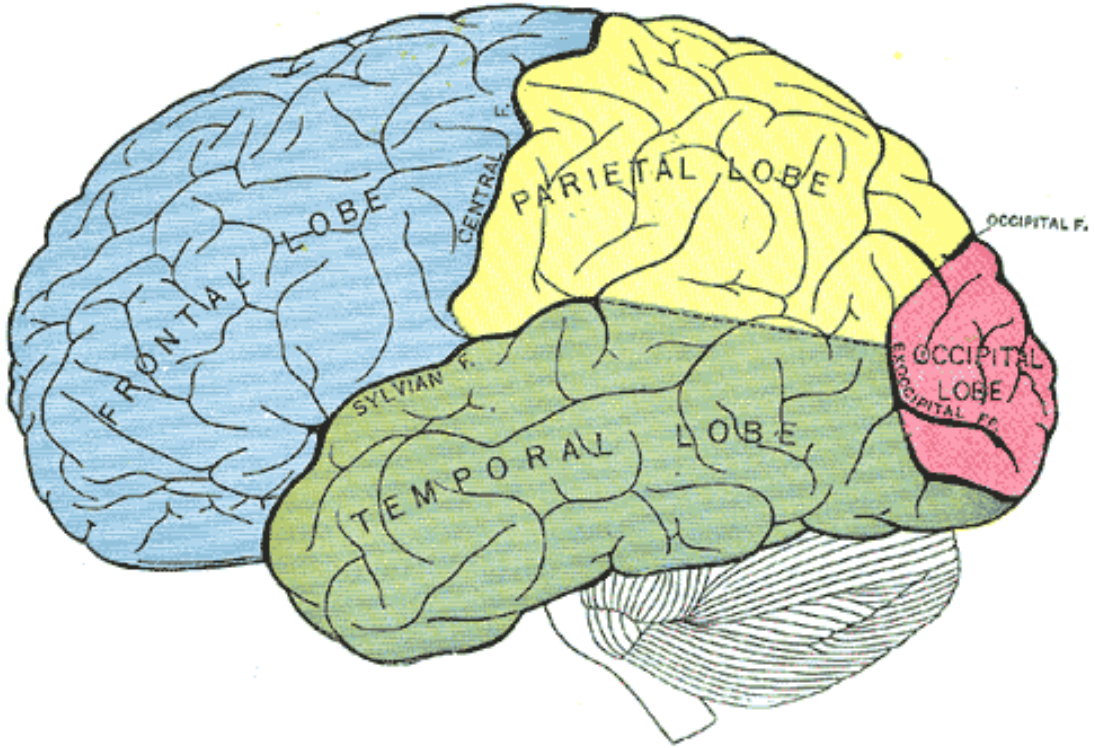

# Neocortex – stavba a funkce

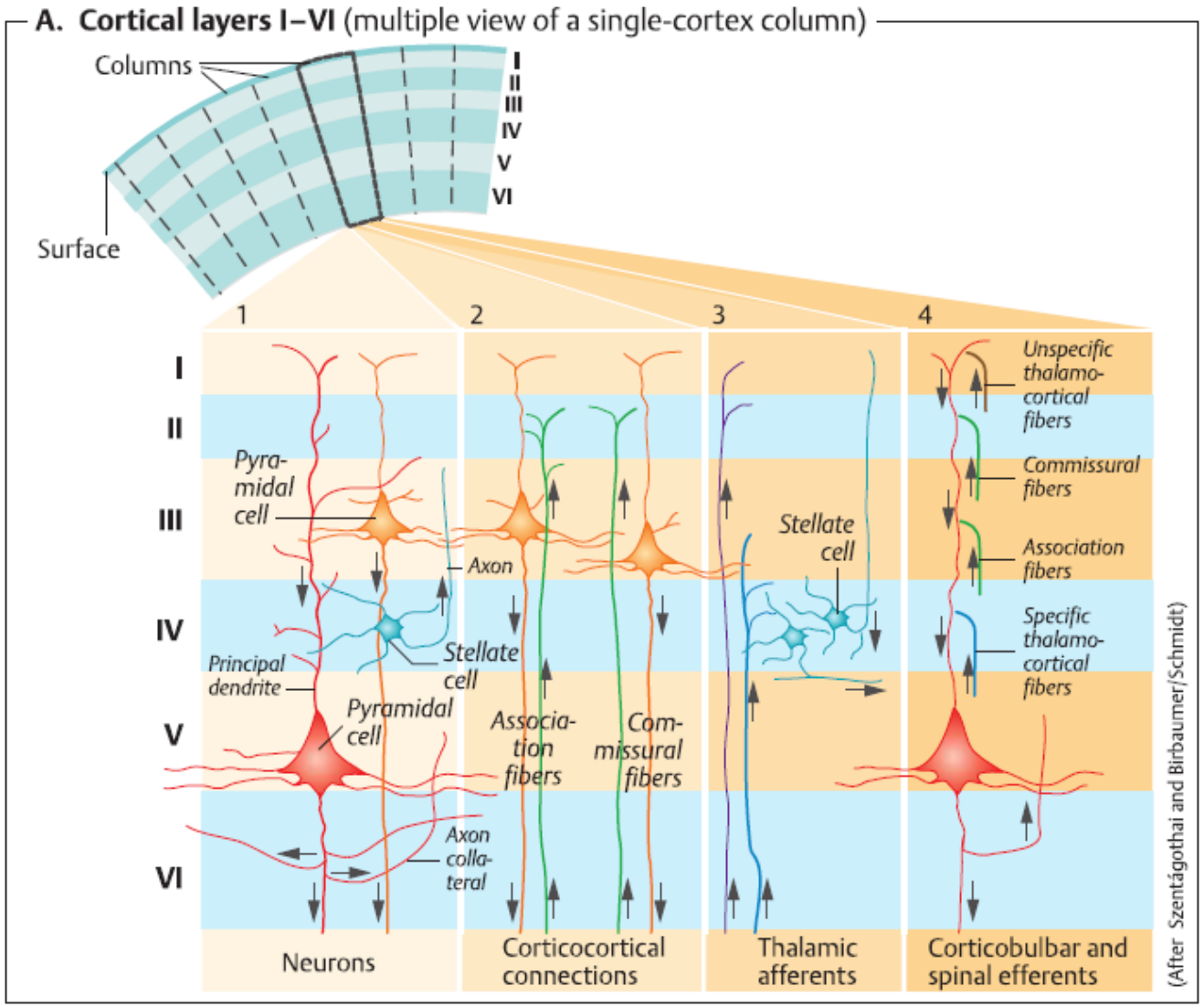


- Lalůčkovité/sloupcovité uspořádání
- 6 vrstev
- I. dendrity korových buněk, asociační spojení blízkých buněk
- II. a III. malé buňky, interkortikální přenos
- IV. hvězdicovité (stelátové) b., talamické aference
- V. velké pyramidální buňky, eference, hlavně pyramidová dráha (kortikospinální)
- VI. kolaterální spojky

# Evoluce kortexu

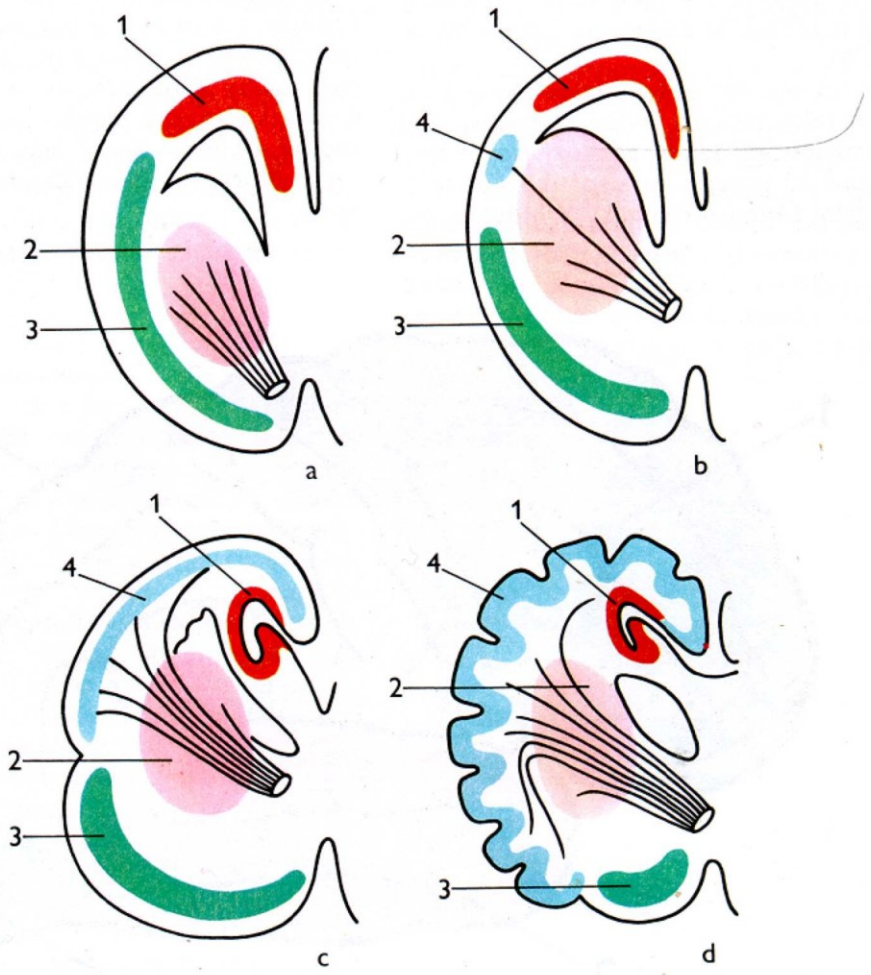


*Obr. 125:* **Postupná diferenciace mozkových hemisfér ve fylogenetickém vývoji obratlovců** (podle L. Janského a I. Novotného)
a – primitivní plaz, b – pokročilý plaz, c – primitivní savec, d – pokročilý savec
1 – archipallium, 2 – spodinové uzliny, 3 – paleopallium, 4 – neopallium

# Organizace šedé kůry mozkové

A partial Brodmann's numbered map of the right lateral cerebral hemisphere. Brodmann's maps are useful mainly to show regions of different neural structure, but some areas also have a functional designation.

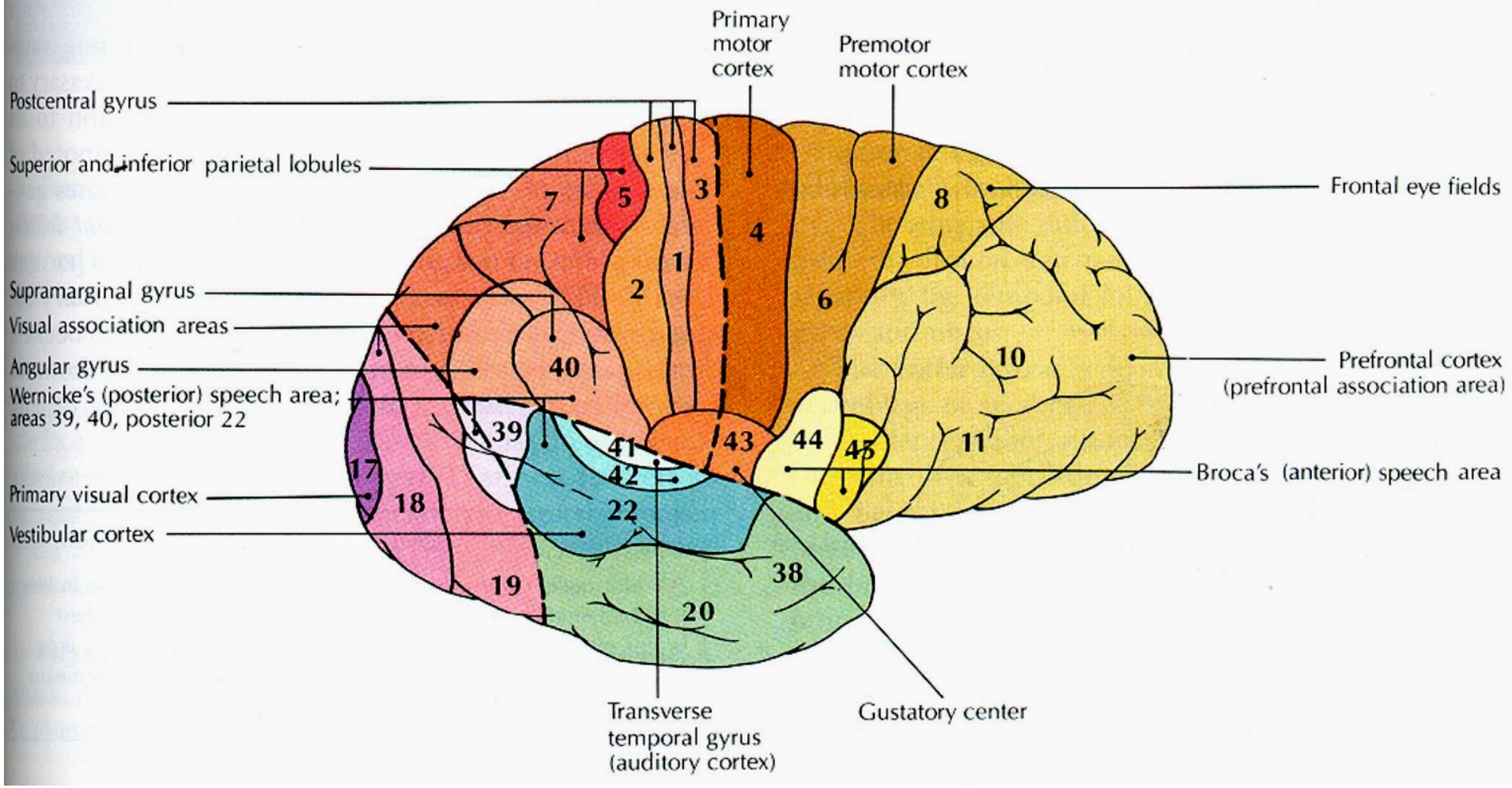

„Co to je ?“

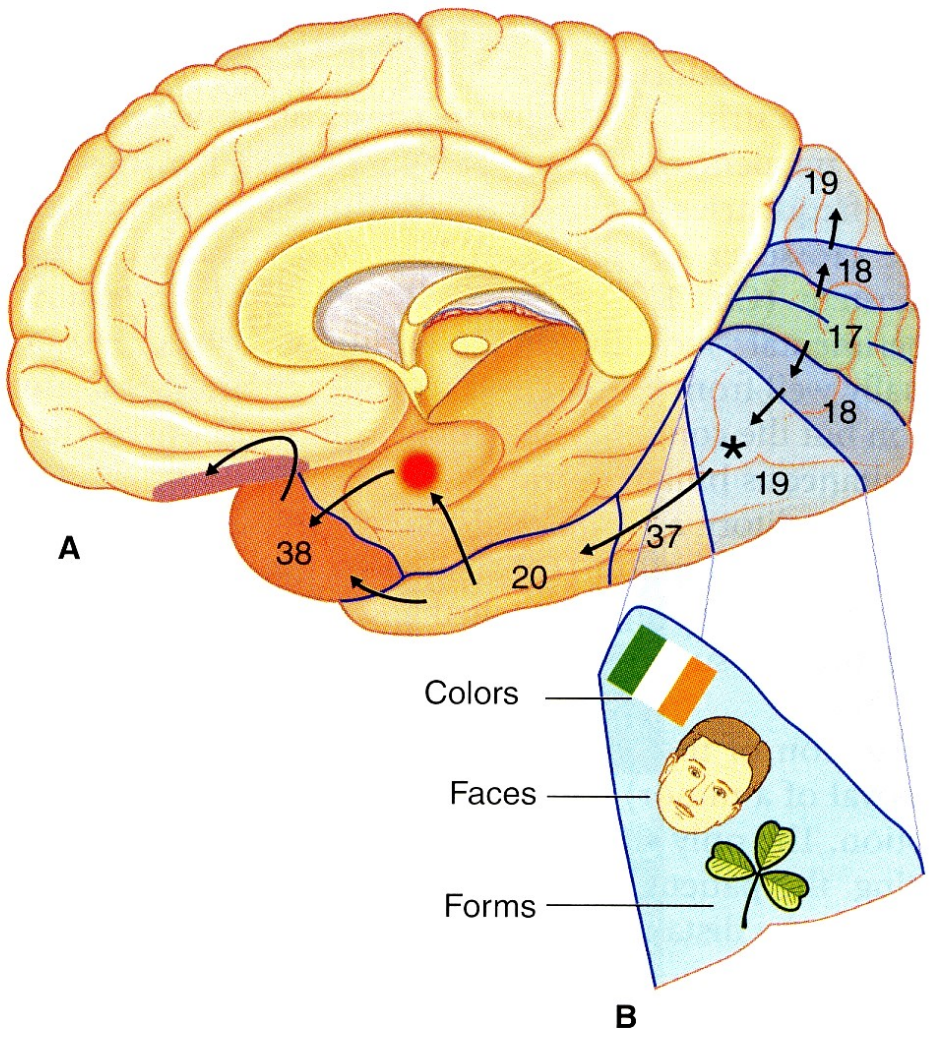


**Figure 26.9 (A)** Medial view of right hemisphere, showing the ‘what?’ pathway. The asterisk marks the visual identification area within the fusform gyrus on the inferior surface. Ventral area 19 is enlarged in **(B)**.

**„Kde to je ?“**

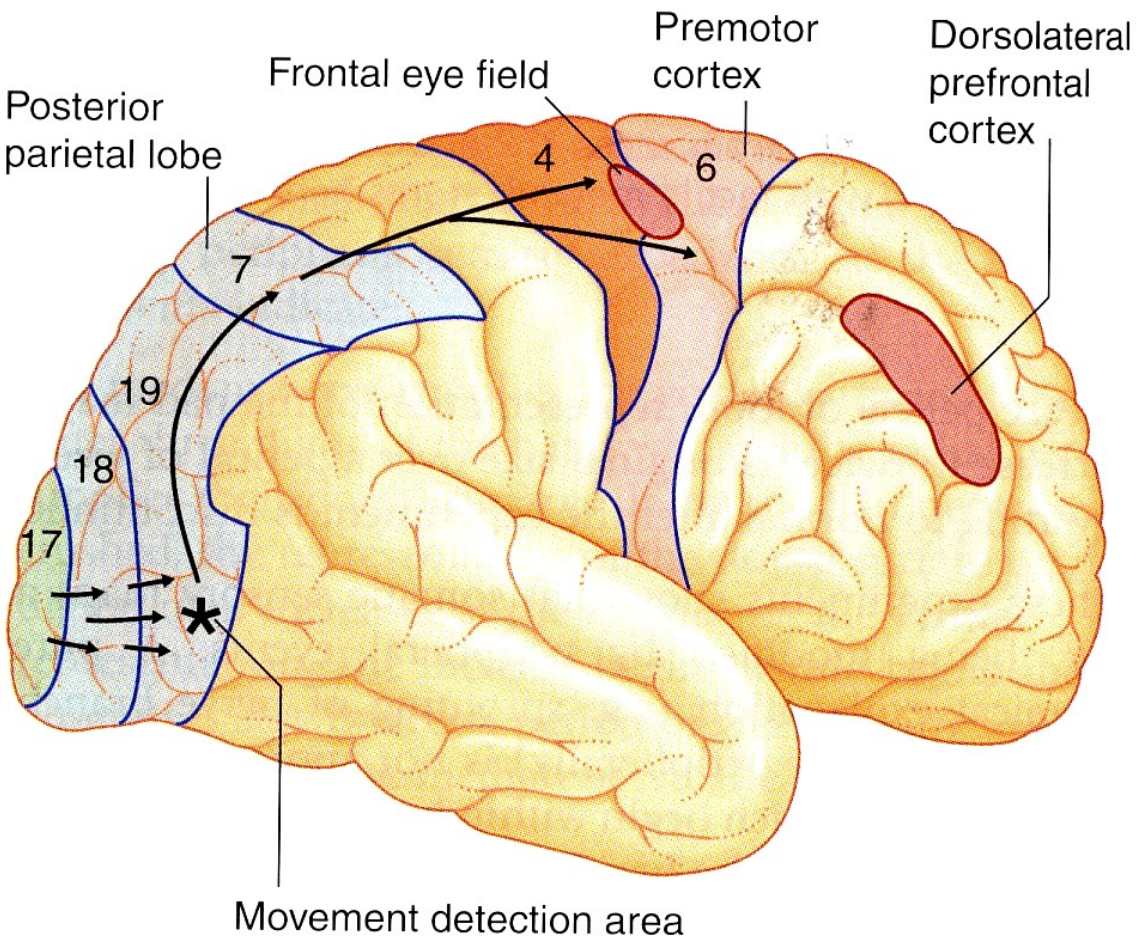


**Figure 26.8** Lateral surface of right hemisphere, showing the ‘where?’ visual pathway from the visual cortex to the parietal and frontal lobes. The asterisk marks the area for detection of movement in the left visual field. Activity of the right frontal eye field facilitates a saccade toward the left visual field.

A. Afazie

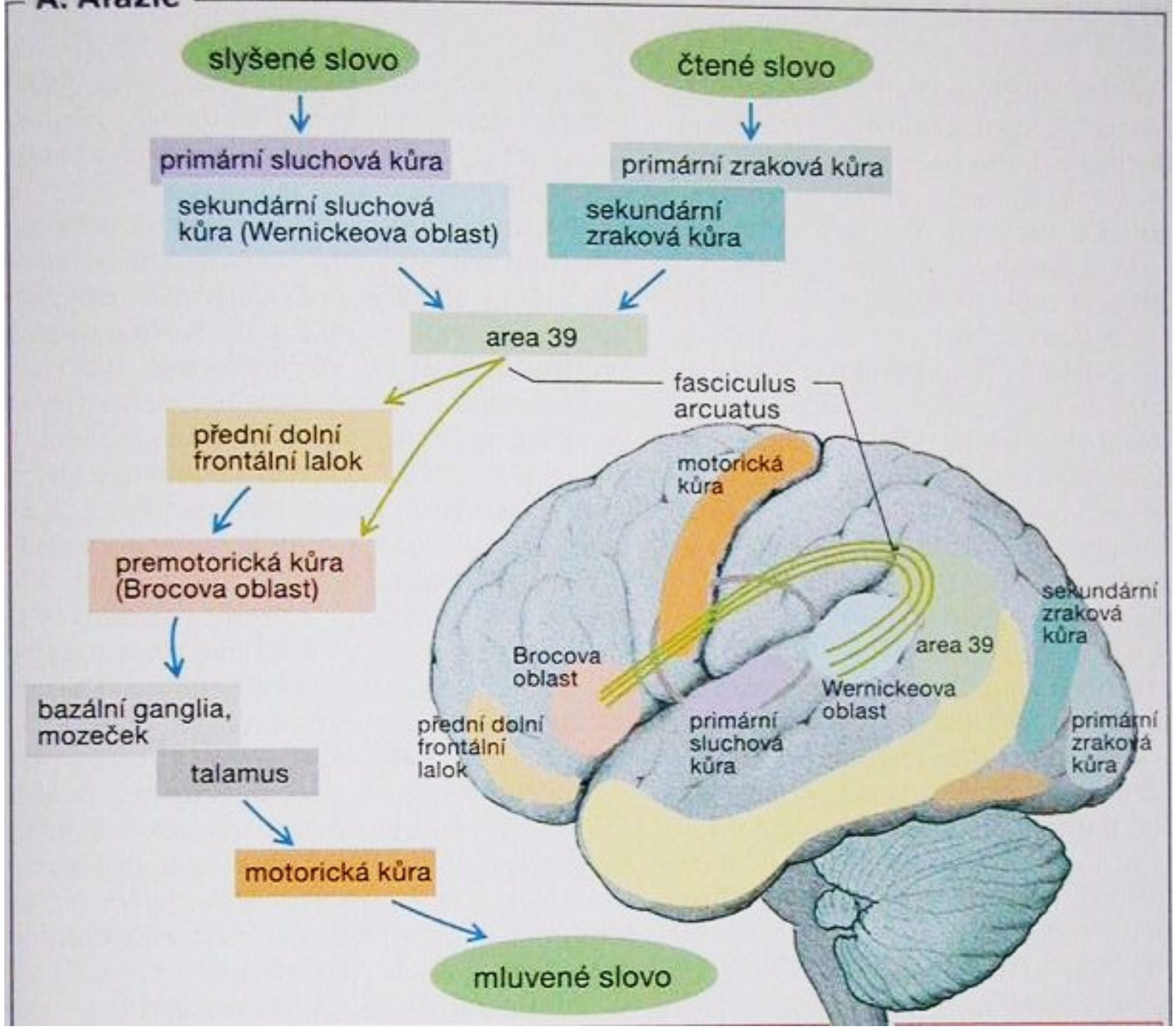
slyšené slovo
čtené slovo
primární sluchová kůra
primární zraková kůra
sekundární sluchová kůra (Wernickeova oblast)
sekundární zraková kůra
area 39
fasciculus arcuatus
přední dolní frontální lalok
motorická kůra
premotorická kůra (Brocova oblast)
sekundární zraková kůra
area 39
Brocova oblast
Wernickeova oblast
bazální ganglia, mozeček
přední dolní frontální lalok
primární sluchová kůra
primární zraková kůra
talamus
motorická kůra
mluvené slovo

| typ | spontánní řeč | opakovaná řeč | rozumění řeči | hledání slov |
|---|---|---|---|---|
| **Brocova afázie** | porušená | porušená | normální | omezené |
| **Wernickeova afázie** | plynulá (částečně logorea, parafázie, neologismy) | porušená | omezené | omezené |
| **svodná afázie** | plynulá, ale parafázická | silně omezená | normální | porušené, parafázické |
| **globální afázie** | porušená | porušená | porušené | porušené |
| **anomická afázie** | plynulá | normální, ale anomická | normální | omezené |
| **achromatická afázie** | plynulá | normální, ale anomická | normální | omezené |
| **motorická transkortikální afázie** | porušená | normální | normální | porušené |
| **senzorická transkortikální afázie** | plynulá | plynulá | porušené | porušené |
| **subkortikální afázie** | plynulá | normální | porušené (přechodně) | porušené (přechodně) |