
Nosokomiální infekce - praktika

MUDr. Václav Vaniš

Infekce spojené se zdravotní péčí (HAI)

Definice, rozdělení

- **Infekce získaná v příčinné souvislosti s interakcí pacienta se zdravotní péčí – lůžkovou i ambulantní**

Infekce spojené se zdravotní péčí (HAI)

Definice, rozdělení

- Infekce získaná v příčinné souvislosti s interakcí pacienta se zdravotní péčí – lůžkovou i ambulantní
- **Infekce, která nebyla přítomna ani nebyla v inkubační době při přijetí k hospitalizaci**

Infekce spojené se zdravotní péčí

Definice, rozdělení

Nosokomiální infekce související s aktuální hospitalizací

Infekce spojené se zdravotní péčí

Definice, rozdělení

Nosokomiální infekce související s aktuální hospitalizací

- **Infekce, která odpovídá některé z definic případu**

Infekce spojené se zdravotní péčí

Definice, rozdělení

Nosokomiální infekce související s aktuální hospitalizací

- **Infekce, která odpovídá některé z definic případu**

A SOUČASNĚ

Infekce spojené se zdravotní péčí

Definice, rozdělení

Nosokomiální infekce související s aktuální hospitalizací

- **Infekce, která odpovídá některé z definic případu
A SOUČASNĚ**
- **příznaky vznikly 3. den hospitalizace nebo později během aktuálního pobytu v nemocnici (den přijetí se počítá jako 1. den hospitalizace)**

Infekce spojené se zdravotní péčí

Definice, rozdělení

Nosokomiální infekce související s aktuální hospitalizací

- **Infekce, která odpovídá některé z definic případu**
A SOUČASNĚ
- **příznaky vznikly 3. den hospitalizace nebo později během aktuálního pobytu v nemocnici (den přijetí se počítá jako 1. den hospitalizace)**

NEBO

Infekce spojené se zdravotní péčí

Definice, rozdělení

Nosokomiální infekce související s aktuální hospitalizací

- **Infekce, která odpovídá některé z definic případu**

A SOUČASNĚ

- **příznaky vznikly 3. den hospitalizace nebo později během aktuálního pobytu v nemocnici (den přijetí se počítá jako 1. den hospitalizace)**

NEBO

- **pacient podstoupil chirurgický výkon či zavedení invazivní pomůcky v 1. nebo 2. dnu hospitalizace a vyvinul příznaky infekce před 3. dnem (nebo později)**

Infekce spojené se zdravotní péčí

Definice, rozdělení

Nosokomiální infekce související s předchozí hospitalizací

Infekce spojené se zdravotní péčí

Definice, rozdělení

Nosokomiální infekce související s předchozí hospitalizací

- **Infekce, která odpovídá některé z definic případů**

Infekce spojené se zdravotní péčí

Definice, rozdělení

Nosokomiální infekce související s předchozí hospitalizací

- **Infekce, která odpovídá některé z definic případů**
 - **A SOUČASNĚ**

Infekce spojené se zdravotní péčí

Definice, rozdělení

Nosokomiální infekce související s předchozí hospitalizací

- **Infekce, která odpovídá některé z definic případů**
 - **A SOUČASNĚ**
- **pacient byl znovu přijat k hospitalizaci méně než 2 dny po předchozí hospitalisaci**

Infekce spojené se zdravotní péčí

Definice, rozdělení

Nosokomiální infekce související s předchozí hospitalizací

- **Infekce, která odpovídá některé z definic případů**
 - **A SOUČASNĚ**
- **pacient byl znovu přijat k hospitalizaci méně než 2 dny po předchozí hospitalisaci**
 - **NEBO**

Infekce spojené se zdravotní péčí

Definice, rozdělení

Nosokomiální infekce související s předchozí hospitalizací

- **Infekce, která odpovídá některé z definic případů**
 - **A SOUČASNĚ**
- **pacient byl znovu přijat k hospitalizaci méně než 2 dny po předchozí hospitalisaci**
 - **NEBO**
- **byl znovu přijat pro infekci v místě chirurgického výkonu, která vznikla v průběhu 30 dnů od operace, v případě použití umělého implantátu do 1 roku od operace**

Infekce spojené se zdravotní péčí

Definice, rozdělení

Nosokomiální infekce související s předchozí hospitalizací

- **Infekce, která odpovídá některé z definic případů**
 - **A SOUČASNĚ**
- **pacient byl znovu přijat k hospitalizaci méně než 2 dny po předchozí hospitalisaci**
 - **NEBO**
- **byl znovu přijat pro infekci v místě chirurgického výkonu, která vznikla v průběhu 30 dnů od operace, v případě použití umělého implantátu do 1 roku od operace**
 - **NEBO**

Infekce spojené se zdravotní péčí

Definice, rozdělení

Nosokomiální infekce související s předchozí hospitalizací

- Infekce, která odpovídá některé z definic případů
 - **A SOUČASNĚ**
- pacient byl znovu přijat k hospitalizaci méně než 2 dny po předchozí hospitalisaci
 - **NEBO**
- byl znovu přijat pro infekci v místě chirurgického výkonu, která vznikla v průběhu 30 dnů od operace, v případě použití umělého implantátu do 1 roku od operace
 - **NEBO**
- pacient byl znovu přijatý do 28 dnů od předchozího propuštění z nemocnice poskytující akutní péči s infekcí *Clostridium difficile* nebo vyvinul příznaky v průběhu prvních dvou dnů od přijetí.

Infekce spojené se zdravotní péčí

Definice, rozdělení

- **Infekce krevního řečiště včetně katetrových**

Infekce spojené se zdravotní péčí

Definice, rozdělení

- Infekce krevního řečiště včetně katetrových
- Infekce v místě chirurgického výkonu

Infekce spojené se zdravotní péčí

Definice, rozdělení

- Infekce krevního řečiště včetně katetrových
- Infekce v místě chirurgického výkonu
- **Pneumonie včetně ventilátorové**

Infekce spojené se zdravotní péčí

Definice, rozdělení

- Infekce krevního řečiště včetně katetrových
- Infekce v místě chirurgického výkonu
- Pneumonie včetně ventilátorové
- **Močové infekce**

Infekce spojené se zdravotní péčí

Definice, rozdělení

- Infekce krevního řečiště včetně katetrových
- Infekce v místě chirurgického výkonu
- Pneumonie včetně ventilátorové
- Močové infekce
- **Infekce centrálního nervového systému**

Infekce spojené se zdravotní péčí

Definice, rozdělení

- Infekce krevního řečiště včetně katetrových
- Infekce v místě chirurgického výkonu
- Pneumonie včetně ventilátorové
- Močové infekce
- Infekce centrálního nervového systému
- **Infekce kůže a měkkých tkání**

Infekce spojené se zdravotní péčí

Definice, rozdělení

- Infekce krevního řečiště včetně katetrových
- Infekce v místě chirurgického výkonu
- Pneumonie včetně ventilátorové
- Močové infekce
- Infekce centrálního nervového systému
- Infekce kůže a měkkých tkání
- **Infekce kostí a kloubů**

Infekce spojené se zdravotní péčí

Definice, rozdělení

- Infekce krevního řečiště včetně katetrových
- Infekce v místě chirurgického výkonu
- Pneumonie včetně ventilátorové
- Močové infekce
- Infekce centrálního nervového systému
- Infekce kůže a měkkých tkání
- Infekce kostí a kloubů
- **Infekce gastrointestinálního ústrojí (včetně infekce Clostridium difficile)**

Infekce spojené se zdravotní péčí

Definice, rozdělení


- Infekce krevního řečiště včetně katetrových
- Infekce v místě chirurgického výkonu
- Pneumonie včetně ventilátorové
- Močové infekce
- Infekce centrálního nervového systému
- Infekce kůže a měkkých tkání
- Infekce kostí a kloubů
- Infekce gastrointestinálního ústrojí (včetně infekce *Clostridium difficile*)
- ...

Infekce spojené se zdravotní péčí

Klasifikační systémy

6.7.2018 EN Official Journal of the European Union L 170/1

DECISIONS
COMMISSION IMPLEMENTING DECISION (EU) 2018/945
of 22 June 2018
on the communicable diseases and related special health issues to be covered by epidemiological surveillance as well as relevant case definitions

 **NHSN**
NATIONAL HEALTHCARE
SAFETY NETWORK

January 2021

CDC/NHSN Surveillance Definitions for Specific Types of Infections

Infekce spojené se zdravotní péčí

Definice

PN: PNEUMONIA

Rx	Two or more serial chest x-rays or CT-scans with a suggestive image of pneumonia for patients with underlying cardiac or pulmonary disease, and at least one of the following (in patients without underlying cardiac or pulmonary disease one definitive chest x-ray or CT-scan is sufficient):
Symptoms	<ul style="list-style-type: none"> • fever > 38 °C with no other cause; • leukopenia (<4000 WBC/mm³) or leucocytosis (≥ 12 000 WBC/mm³); and at least one of the following (or at least two if clinical pneumonia only = PN 4 and PN 5): <ul style="list-style-type: none"> – new onset of purulent sputum, or change in character of sputum (colour, odour, quantity, consistency); – cough or dyspnea or tachypnea; – suggestive auscultation (rales or bronchial breath sounds), ronchi, wheezing; – worsening gas exchange (e.g. O₂ desaturation or increased oxygen requirements or increased ventilation demand); and according to the used diagnostic method:
Microbiology	a) Bacteriologic diagnostic test performed by: <ul style="list-style-type: none"> • Positive quantitative culture from minimally contaminated LRT (lower respiratory tract) specimen (PN 1): <ul style="list-style-type: none"> – broncho-alveolar lavage (BAL) with a threshold of > 10⁴ CFU/ml or ≥ 5 % of BAL obtained cells contain intracellular bacteria on direct microscopic exam (classified on the diagnostic category BAL); – protected brush (PB Wimberley) with a threshold of > 10³ CFU/ml; – distal protected aspirate (DPA) with a threshold of > 10³ CFU/ml. • Positive quantitative culture from possibly contaminated LRT specimen (PN 2): <ul style="list-style-type: none"> – Quantitative culture of LRT specimen (e.g. endotracheal aspirate) with a threshold of 10⁶ CFU/ml b) Alternative microbiology methods (PN 3) : <ul style="list-style-type: none"> • positive blood culture not related to another source of infection; • Positive growth in culture of pleural fluid; • pleural or pulmonary abscess with positive needle aspiration; • histologic pulmonary exam shows evidence of pneumonia; • positive exams for pneumonia with virus or particular germs (<i>Legionella</i> spp., <i>Aspergillus</i> spp., mycobacteria, mycoplasma, <i>Pneumocystis carinii</i>): <ul style="list-style-type: none"> – positive detection of viral antigen or antibody from respiratory secretions (e.g. EIA, FAMA, shell vial assay, PCR); – positive direct exam or positive culture from bronchial secretions or tissue; – seroconversion (e.g. influenza viruses, <i>Legionella</i> spp., <i>Chlamydia</i> spp.); – detection of antigens in urine (<i>Legionella</i> spp.).

Případ 1

Klinické příznaky, průběh onemocnění

- **Muž, 69 let, diabetik, s diabetickou vaskulopatií DK**

Případ 1

Klinické příznaky, průběh onemocnění

- Muž, 69 let, diabetik, s diabetickou vaskulopatií DK
- V únoru podstoupil implantaci kolenního kloubu

Případ 1

Klinické příznaky, průběh onemocnění

- Muž, 69 let, diabetik, s diabetickou vaskulopatií DK
- V únoru podstoupil implantaci kolenního kloubu
- Září t.r.: 3 týdny má trvající subfebrilie, bolesti a zduření operovaného kloubu

Případ 1

Klinické příznaky, průběh onemocnění

- Muž, 69 let, diabetik, s diabetickou vaskulopatií DK
- V únoru podstoupil implantaci kolenního kloubu
- Září t.r.: 3 týdny má trvající subfebrilie, bolesti a zduření operovaného kloubu
- Ošetřen praktickým lékařem, bez stanovení diagnózy podán klindamicin v nízké dávce

Případ 1

Klinické příznaky, průběh onemocnění

- Muž, 69 let, diabetik, s diabetickou vaskulopatií DK
- V únoru podstoupil implantaci kolenního kloubu
- Září t.r.: 3 týdny má trvající subfebrilie, bolesti a zduření operovaného kloubu
- Ošetřen praktickým lékařem, bez stanovení diagnózy podán klindamicin v nízké dávce
- **Po přechodné úpravě klin. stavu znovu klinické obtíže, přichází k hospitalisaci na ortopedii**

Případ 1

Klinické příznaky, průběh onemocnění

- Muž, 69 let, diabetik, s diabetickou vaskulopatií DK
- V únoru podstoupil implantaci kolenního kloubu
- Září t.r.: 3 týdny má trvající subfebrilie, bolesti a zduření operovaného kloubu
- Ošetřen praktickým lékařem, bez stanovení diagnózy podán klindamicin v nízké dávce
- Po přechodné úpravě klin. stavu znovu klinické obtíže, přichází k hospitalisaci na ortopedii
- **Provedeno NMR kloubu, vyslovena suspekce na infekční proces**

Případ 1

Pracovní diagnosa

- ?

Případ 1

Pracovní diagnosa

- **Infekce kloubní náhrady**

Případ 1

Pracovní diagnosa

- **Infekce kloubní náhrady**
 - Časná, opožděná, pozdní?

Etiologie a diagnostika bakteriálních infekcí kůže a měkkých tkání, kostí, kloubů

V. Vaniš, E. Běbrová

Infekce kloubních náhrad. Klasifikace.

Dle časového hlediska

- **Časná – akutní pooperační (3-10 týdnů)**
 - *S. aureus*
- **Mitigovaná – opožděná, chronická (do 2 let od operace)**
 - koagulasanegativní stafylokoky, *Propionibacterium spp.* (menší virulence), *S. aureus*
- **Pozdní – hematogenní**

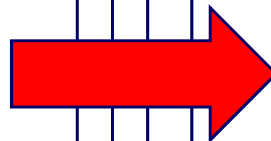
Etiologie a diagnostika bakteriálních infekcí kůže a měkkých tkání, kostí, kloubů

V. Vaniš, E. Běbrová

Infekce kloubních náhrad. Klasifikace.

Dle časového hlediska

- Časná – akutní pooperační (3-10 týdnů)
 - *S. aureus*
- Mitigovaná – opožděná, chronická (do 2 let od operace)
 - koagulasanegativní stafylokoky, *Propionibacterium spp.* (menší virulence), *S. aureus*
- Pozdní – hematogenní



Případ 1

Pracovní diagnosa

- **Opožděná infekce kloubní náhrady**

Případ 1

Rozvaha o původci

- ?

Případ 1

Rozvaha o původci

- *Staphylococcus aureus*, koagulasanegativní stafylokoky, *Propionibacterium (Cutibacterium) spp.*, ...

Případ 1

Diagnostika bakteriálního původce

- ?

Případ 1

Diagnostika bakteriálního původce

- **Punktát kolenního kloubu**

Případ 1

Diagnostika bakteriálního původce

- Punktát kolenního kloubu
- Mikroskopie, kultivace, (PCR)

Případ 1

Klinické příznaky, průběh onemocnění

- **Provedena punkce kolenního kloubu**

Případ 1

Klinické příznaky, průběh onemocnění

- Provedena punkce kolenního kloubu
- Kultivačně prokázán *Streptococcus agalactiae*

Případ 1

Klinické příznaky, průběh onemocnění

- Provedena punkce kolenního kloubu
- Kultivačně prokázán *Streptococcus agalactiae*
- Kmen resistantní k makrolidům a linkosamidům, jinak s normální citlivostí

Případ 1

Terapie

- ?

Případ 1

Terapie

- **Peniciliny (penicilin, ampicilin)**

Případ 1

Terapie

- Peniciliny (penicilin, ampicilin)
- Extrakce kloubní náhrady?

Případ 1

Otázky

- **Jde o infekci spojenou se zdravotní péčí (HAI)?**

Případ 1

Otázky

- **Ano, vznikla do jednoho roku od operace**

Případ 1

Otázky

- Klasifikace HAI?

Případ 1

Otázky

- **Infekce v místě chirurgického výkonu (SSI)**

Případ 1

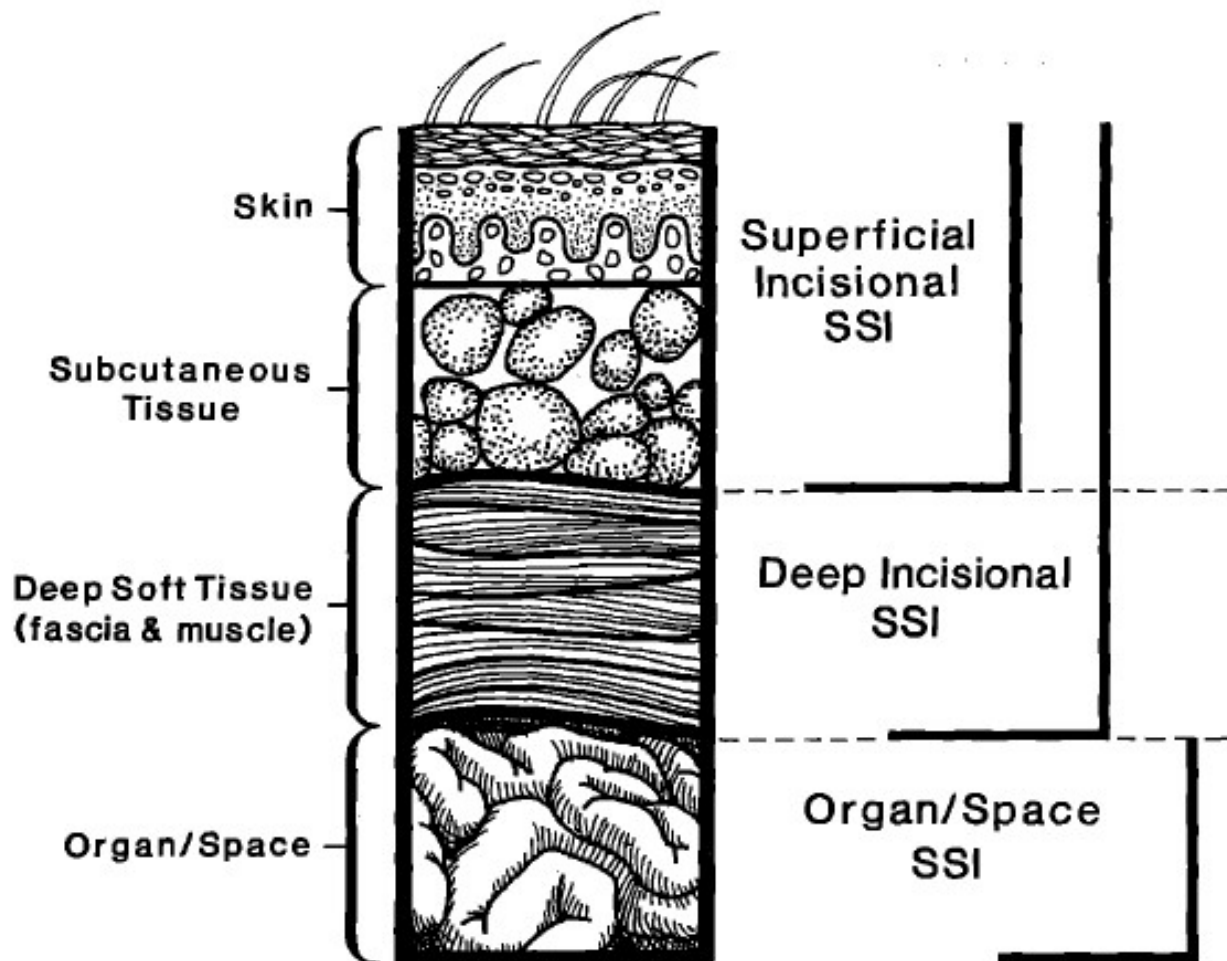
Otázky

- Infekce v místě chirurgického výkonu (SSI)
 - Podrobnější klasifikace HAI?

Případ 1

Otázky

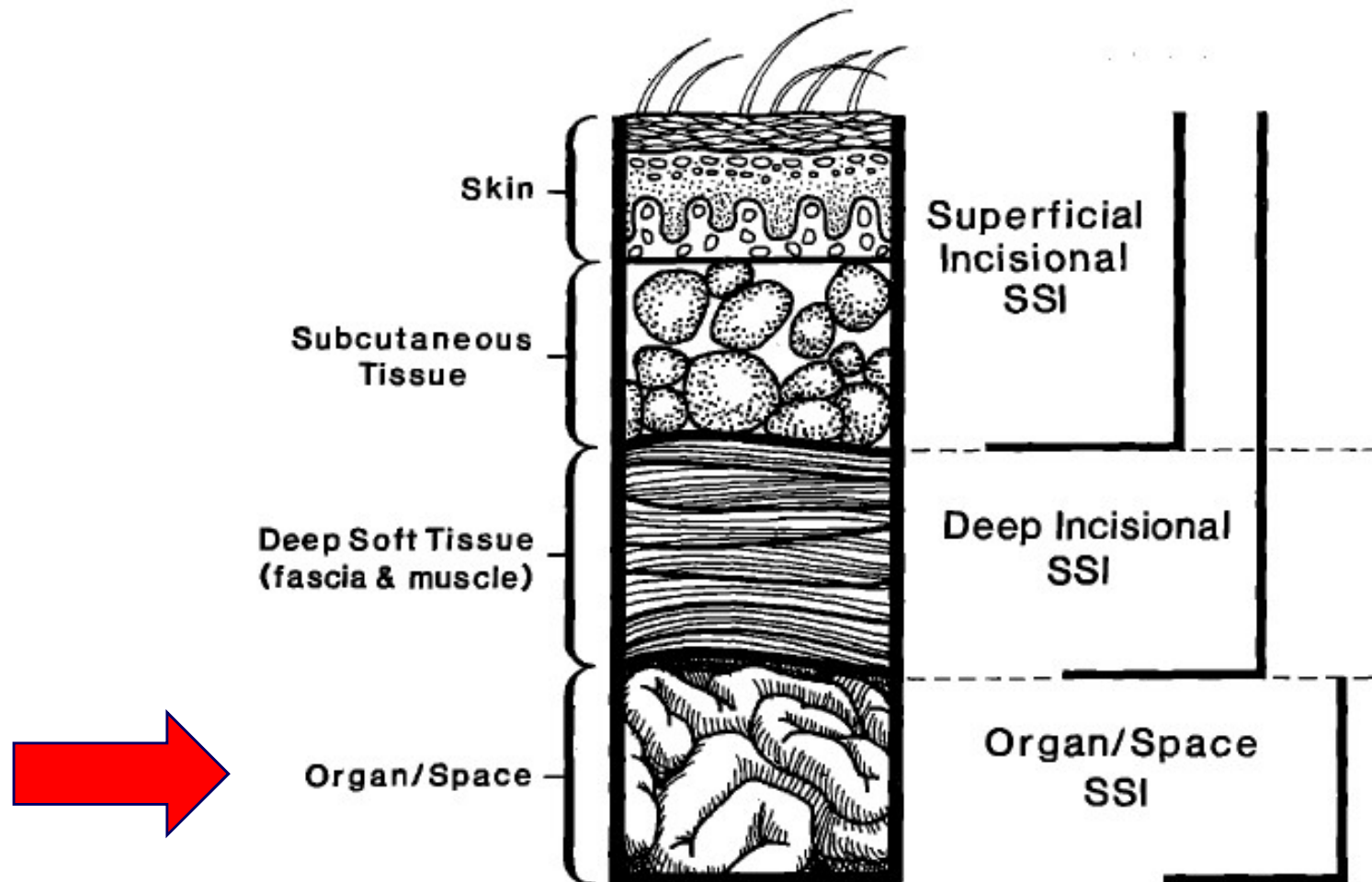
- Infekce v místě chirurgického výkonu (SSI)
 - Podrobnější klasifikace HAI?



Případ 1

Otázky

- Infekce v místě chirurgického výkonu (SSI)
 - Podrobnější klasifikace HAI?



Případ 1

Otázky

- **Pravděpodobná patogenesa HAI (zdroj bakterií spíše exogenní, endogenní)?**

Případ 1

Otázky

- Pravděpodobná patogenesa HAI (zdroj bakterií spíše exogenní, endogenní)?
- Pravděpodobná míra preventability u tohoto případu?

Případ 2

Klinické příznaky, průběh onemocnění

- **Nemocná je žena, 65 let**

Případ 2

Klinické příznaky, průběh onemocnění

- Nemocná je žena, 65 let
- Po úrazu (pád) došlo k rozvoji subdurálního hematomu

Případ 2

Klinické příznaky, průběh onemocnění

- Nemocná je žena, 65 let
- Po úrazu (pád) došlo k rozvoji subdurálního hematomu
- Provedena kraniektomie, evakuace hematomu

Případ 2

Klinické příznaky, průběh onemocnění

- Nemocná je žena, 65 let
- Po úrazu (pád) došlo k rozvoji subdurálního hematomu
- Provedena kraniektomie, evakuace hematomu
- Výkon byl zajištěn profylaktickým podáním cefuroximu

Případ 2

Klinické příznaky, průběh onemocnění

- Nemocná je žena, 65 let
- Po úrazu (pád) došlo k rozvoji subdurálního hematomu
- Provedena kraniektomie, evakuace hematomu
- Výkon byl zajištěn profylaktickým podáním cefuroximu
- **Po výkonu nemocná afebrilní, přetrvává vysoká hodnota CRP (170), leukocytóza 12,3 tis.**

Případ 2

Klinické příznaky, průběh onemocnění

- Nemocná je žena, 65 let
- Po úrazu (pád) došlo k rozvoji subdurálního hematomu
- Provedena kraniektomie, evakuace hematomu
- Výkon byl zajištěn profylaktickým podáním cefuroximu
- Po výkonu nemocná afebrilní, přetrvává vysoká hodnota CRP (170), leukocytóza 12,3 tis.
- **Operační rána klidná**

Případ 2

Klinické příznaky, průběh onemocnění

- Nemocná je žena, 65 let
- Po úrazu (pád) došlo k rozvoji subdurálního hematomu
- Provedena kraniektomie, evakuace hematomu
- Výkon byl zajištěn profylaktickým podáním cefuroximu
- Po výkonu nemocná afebrilní, přetrvává vysoká hodnota CRP (170), leukocytóza 12,3 tis.
- Operační rána klidná
- Přesto dál podáván cefuroxim – na přímý dotaz jako „zajištění“ – snad jako prevence před rannou infekcí

Případ 2

Klinické příznaky, průběh onemocnění

- Nemocná je žena, 65 let
- Po úrazu (pád) došlo k rozvoji subdurálního hematomu
- Provedena kraniektomie, evakuace hematomu
- Výkon byl zajištěn profylaktickým podáním cefuroximu
- Po výkonu nemocná afebrilní, přetrvává vysoká hodnota CRP (170), leukocytóza 12,3 tis.
- Operační rána klidná
- Přesto dál podáván cefuroxim – na přímý dotaz jako „zajištění“ – snad jako prevence před rannou infekcí
- **Cefuroxim podáván celkem 10 dnů**

Případ 2

Klinické příznaky, průběh onemocnění

- **10. den došlo ke zhoršení klinického stavu: Teplota 38,4°C, CRP i celk. leukocyty dále stoupají**

Případ 2

Klinické příznaky, průběh onemocnění

- 10. den došlo ke zhoršení klinického stavu: Teplota 38,4°C, CRP i celk. leukocyty dále stoupají
- Operační rána na hlavě je zcela klidná, neuroinfekce klinicky není pravděpodobná, lumbální punkce neprovedena

Případ 2

Klinické příznaky, průběh onemocnění

- 10. den došlo ke zhoršení klinického stavu: Teplota 38,4°C, CRP i celk. leukocyty dále stoupají
- Operační rána na hlavě je zcela klidná, neuroinfekce klinicky není pravděpodobná, lumbální punkce neprovedena
- **Nemocná má od rána několik průjemovitých stolic**

Případ 2

Klinické příznaky, průběh onemocnění

- 10. den došlo ke zhoršení klinického stavu: Teplota 38,4°C, CRP i celk. leukocyty dále stoupají
- Operační rána na hlavě je zcela klidná, neuroinfekce klinicky není pravděpodobná, lumbální punkce neprovedena
- Nemocná má od rána několik průjmovitých stolic
- **Charakter stolice: Vodnatá, nazelenalá, zapáchající**

Případ 2

Pracovní diagnosa

- ?

Případ 2

Pracovní diagnosa

- **Postantibiotická kolitida**

Případ 2

Rozvaha o původci

- *Clostridium difficile*

Případ 2

Diagnostika bakteriálního původce

- ?

Případ 2

Diagnostika bakteriálního původce

- Stanovení toxinu *Clostridium difficile* ve stolici

Případ 2

Diagnostika bakteriálního původce

- Stanovení toxinu *Clostridium difficile* ve stolici
- Stanovení glutamát dehydrogenasy (GDH) ve stolici

Případ 2

Diagnostika bakteriálního původce

- Stanovení toxinu *Clostridium difficile* ve stolici
- Stanovení glutamát dehydrogenasy (GDH) ve stolici
- Kultivace, PCR

Případ 2

Klinické příznaky, průběh onemocnění

- **Ve stolici prokázán toxin *Clostridium difficile***

Případ 2

Klinické příznaky, průběh onemocnění

- Ve stolici prokázán toxin *Clostridium difficile*
- **Positivní GDH**

Případ 2

Terapie

- ?

Případ 2

Terapie

- **Ukončit ATB terapii**

Případ 2

Terapie

- Ukončit ATB terapii
- Podat vankomycin p.o.

Případ 2

Terapie

- Ukončit ATB terapii
- Podat vankomycin p.o.
- **Alternativně fidaxomycin**

Případ 2

Terapie

- Ukončit ATB terapii
- Podat vankomycin p.o.
- Alternativně fidaxomycin
- **Alternativně transplantace stolice**

Případ 2

Otázky

- **Jde o HAI?**

Případ 2

Otázky

- **Klasifikace HAI?**

Případ 2

Otázky

- Infekce gastrointestinálního ústrojí (včetně infekce *Clostridium difficile*)

Případ 2

Otázky

GI: GASTROINTESTINAL SYSTEM INFECTION

GI-CDI: Clostridium difficile infection

A *Clostridium difficile* infection (previously also referred to as *Clostridium difficile* associated diarrhoea, or CDAD) must meet at least one of the following criteria:

- diarrhoeal stools or toxic megacolon, and a positive laboratory assay for *C. difficile* toxin A and/or B in stools or a toxin-producing *C. difficile* organism detected in stool via culture or other means, e.g. a positive PCR result;
- pseudomembranous colitis revealed by lower gastro-intestinal endoscopy;
- colonic histopathology characteristic of *C. difficile* infection (with or without diarrhoea) on a specimen obtained during endoscopy, colectomy or autopsy.

Případ 2

Otázky

- „Preventivní“ podávání cefuroximu?

Případ 2

Otázky

- „Preventivní“ podávání cefuroximu?
- Lze zabránit potenciální infekci v místě chirurgického výkonu (SSI) podáváním ATB po výkonu?

Případ 2

Otázky

- „Preventivní“ podávání cefuroximu?
- Lze zabránit potenciální infekci v místě chirurgického výkonu (SSI) podáváním ATB po výkonu?
- **Jak lze snížit pravděpodobnost vzniku infekce v místě chirurgického výkonu?**

Rizikové faktory pro vznik SSI – pacient preventabilita je omezená

- věk
- komorbidity (počet diagnos při propuštění, ASA skore)
- koexistující infekce v jiné lokalizaci (bakteriemie)
- mikrobiální kolonizace (nazální nosičství *St. aureus*)
- délka hospitalizace před operací
- stav výživy (malnutrice, hypalbuminemie)
- diabetes mellitus (inzulin-dependentní DM u infekcí *St. aureus*)
- maligní onemocnění
- alterace imunity (kortikoidy, imunosupresiva)
- kouření (nikotinismus)

Rizikové faktory pro vznik SSI – procedura

preventabilita je **vysoká**

- délka chirurgického mytí rukou
- kožní antiseptika
- předoperační holení, příprava kůže
- délka chirurgického výkonu, urgentnost
- krevní transfuze v průběhu výkonu
- **antimikrobiální profylaxe**
- vzduchotechnické parametry operačního sálu
- nesprávná sterilizace nástrojů a pomůcek
- přítomnost cizorodého materiálu v operačním poli
- chirurgická drenáž
- chirurgická technika (špatná hemostáza, traumatizace tkáně)

Rizikové faktory pro vznik SSI – procedura

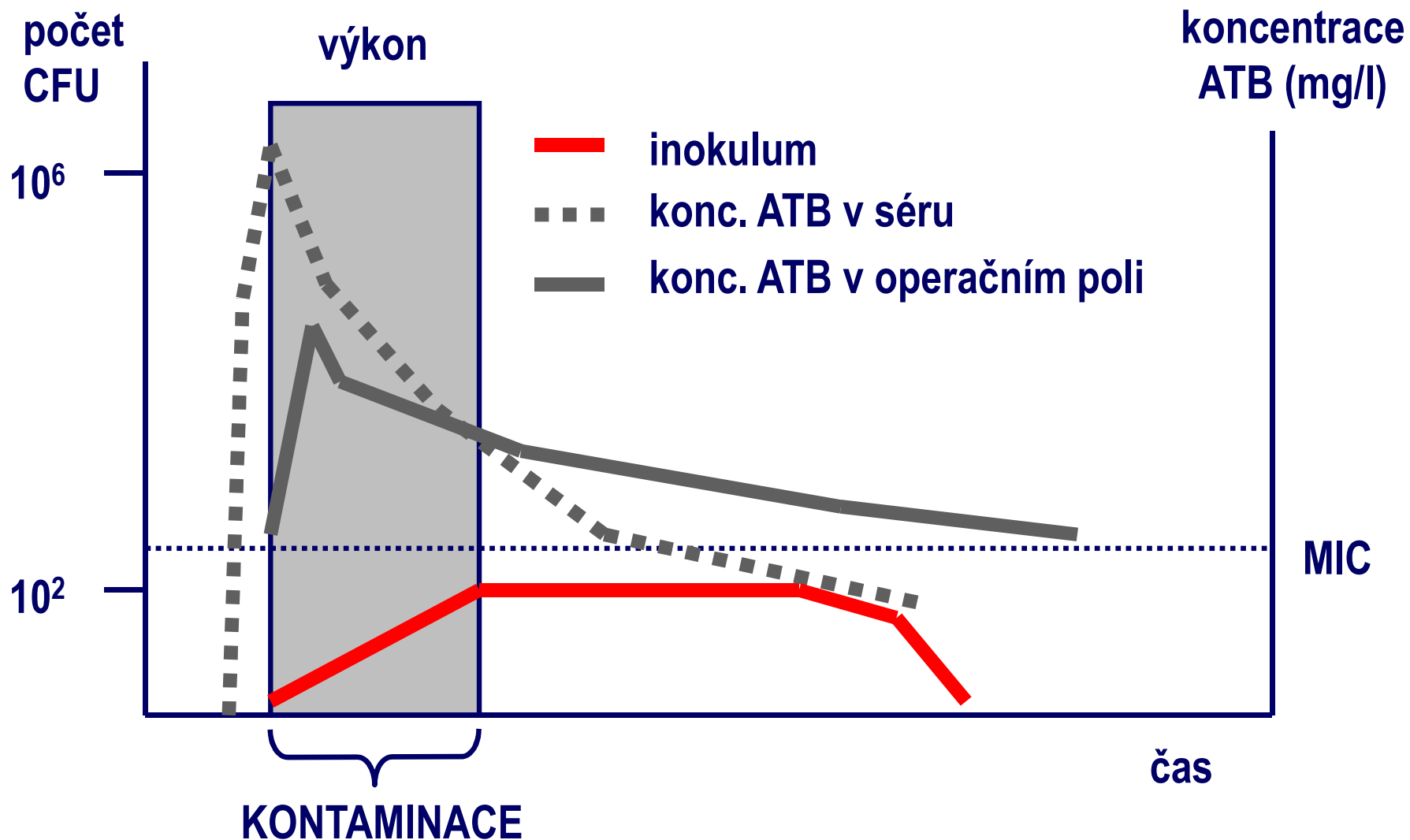
preventabilita je **vysoká**

- délka chirurgického mytí rukou
- kožní antiseptika
- předoperační holení, příprava kůže
- délka chirurgického výkonu, urgentnost
- krevní transfuze v průběhu výkonu
- antimikrobiální profylaxe
- vzduchotechnické parametry operačního sálu
- nesprávná sterilizace nástrojů a pomůcek
- přítomnost cizorodého materiálu v operačním poli
- chirurgická dechář
- chirurgická technika (špatná hemostáza, traumatizace tkáně)

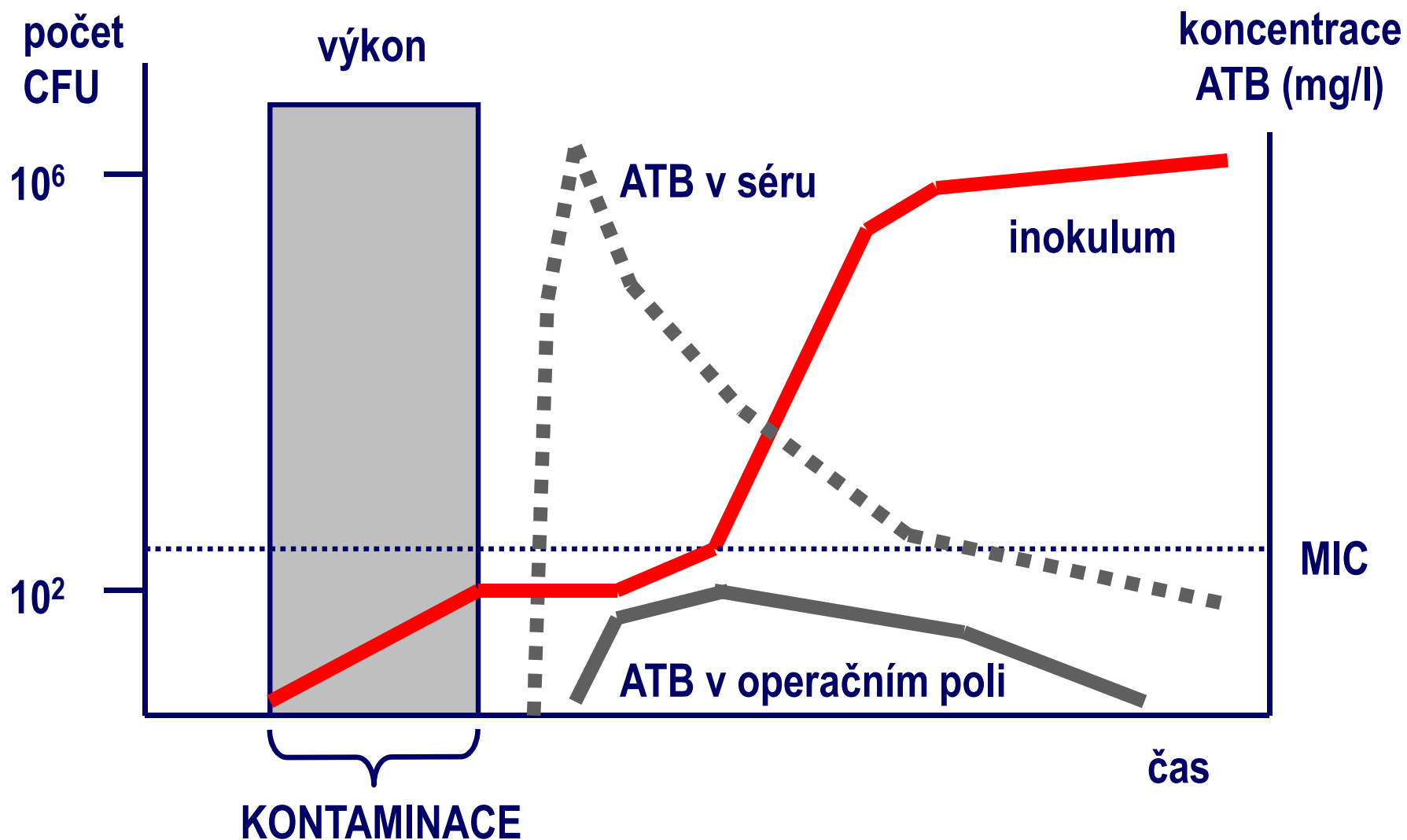
Prodloužení ATB profylaxe?

Antimikrobiální profylaxe v chirurgii

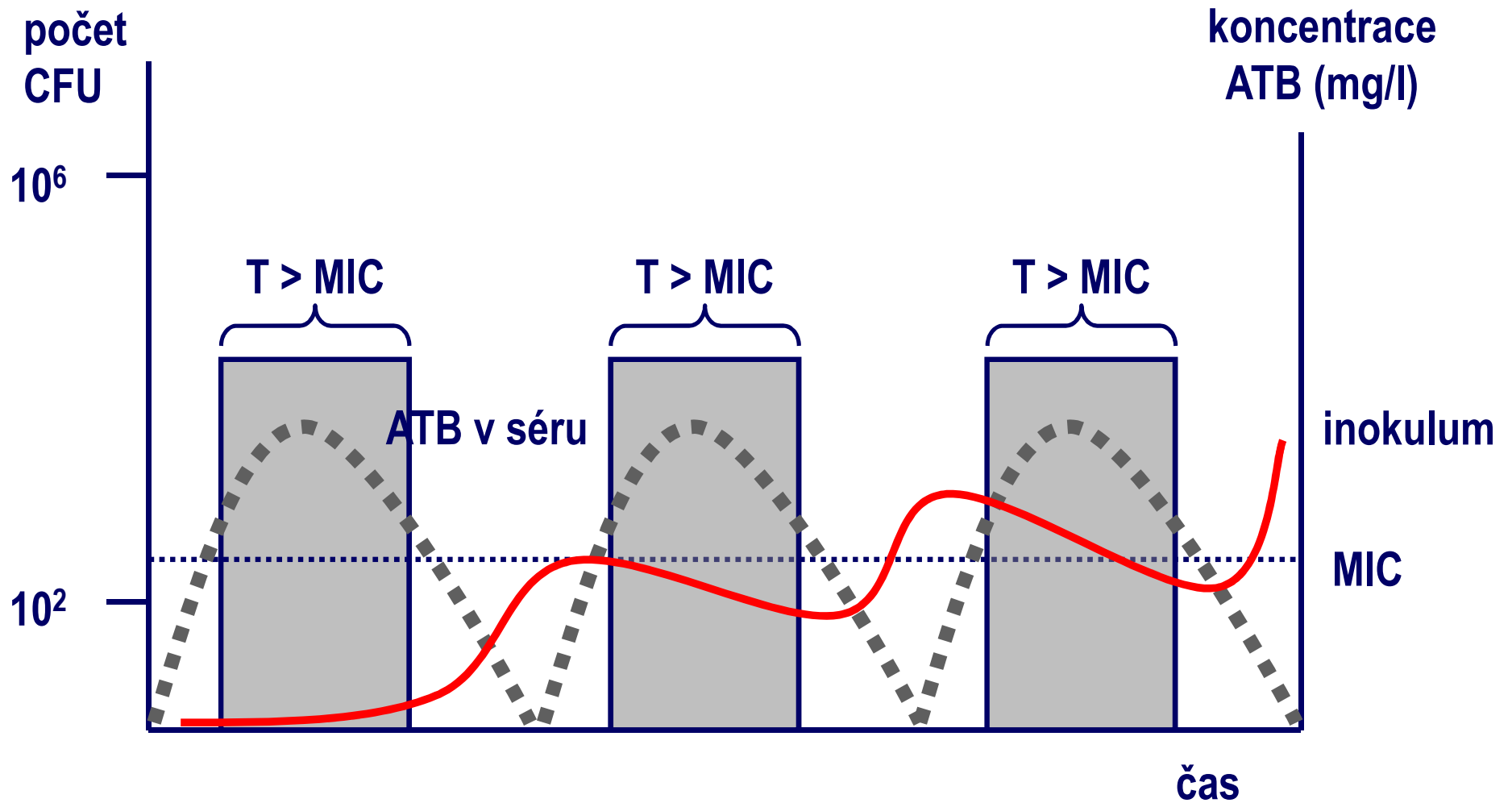
efekt předoperačního podání antibiotik



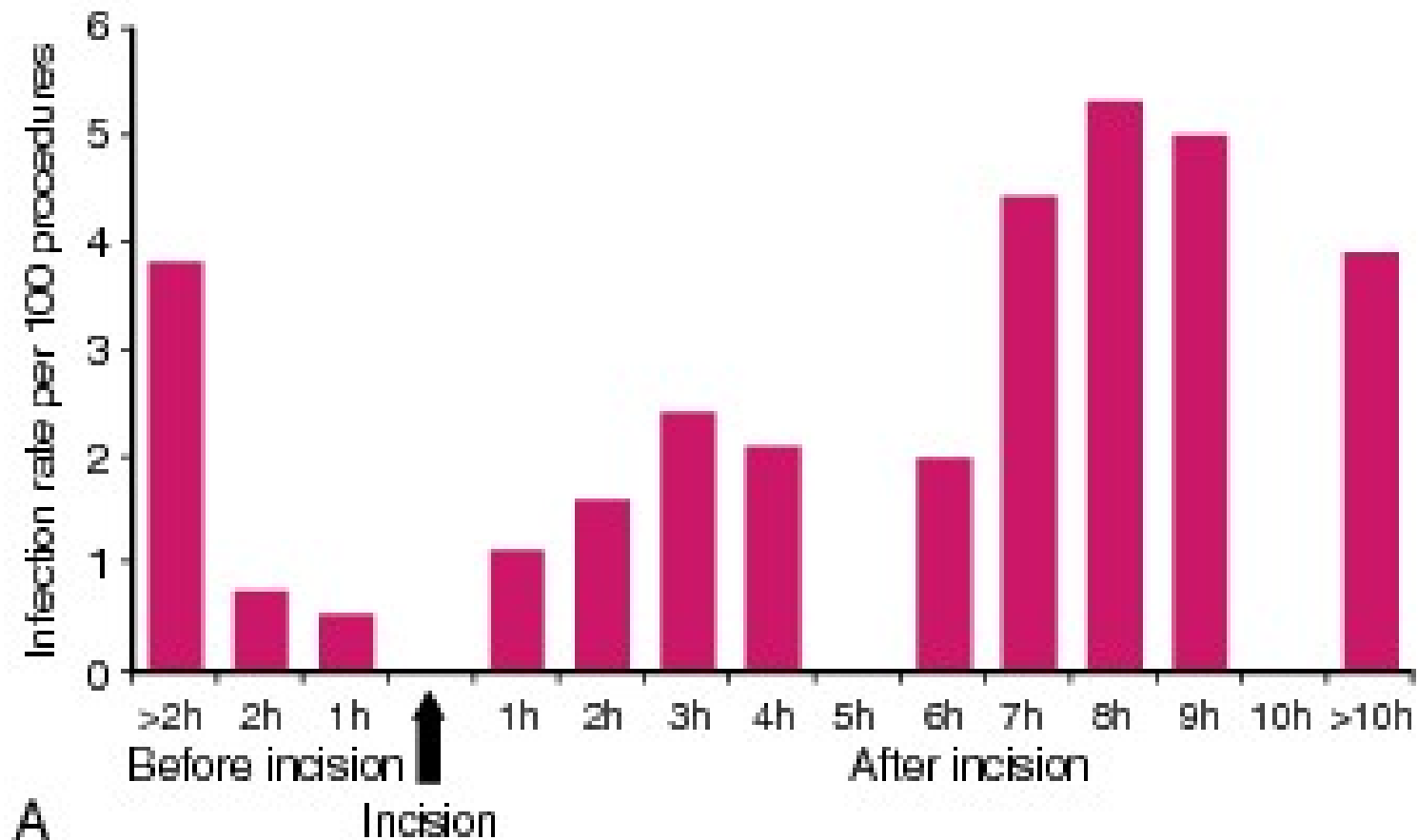
Antimikrobiální profylaxe v chirurgii efekt pooperačního podání antibiotik



Antimikrobiální profylaxe v chirurgii možný efekt prolongovaného podání antibiotik



Počet SSI na 100 operací, závislost na timingu profylaxe



Classen DC, Evans RS, Pestotnik SL, et al. The timing of prophylactic administration of antibiotics and the risk of surgical-wound infection. *N Engl J Med.* 1992;326:281-286.

Případ 3

Klinické příznaky, průběh onemocnění

- **Muž, 56 let, polymorbidní: exkuřák, kardiak, chronická obstrukční nemoc plicní**

Případ 3

Klinické příznaky, průběh onemocnění

- Muž, 56 let, polymorbidní: exkuřák, kardiak, chronická obstrukční nemoc plicní
- Utrpěl infarkt myokardu, následovala laická resuscitace

Případ 3

Klinické příznaky, průběh onemocnění

- Muž, 56 let, polymorbidní: exkuřák, kardiak, chronická obstrukční nemoc plicní
- Utrpěl infarkt myokardu, následovala laická resuscitace
- **Přijat na kardiologii s příznaky kardiogenního šoku**

Případ 3

Klinické příznaky, průběh onemocnění

- Muž, 56 let, polymorbidní: exkuřák, kardiak, chronická obstrukční nemoc plicní
- Utrpěl infarkt myokardu, následovala laická resuscitace
- Přijat na kardiologii s příznaky kardiogenního šoku
- **Intubován, ventilován**

Případ 3

Klinické příznaky, průběh onemocnění

- **3. den hospitalisace teploty 38,4°C**

Případ 3

Klinické příznaky, průběh onemocnění

- 3. den hospitalisace teploty 38,4°C
- **Rozvíjí se respirační insuficience**

Případ 3

Klinické příznaky, průběh onemocnění

- 3. den hospitalisace teploty 38,4°C
- Rozvíjí se respirační insuficience
- **Celk. leukocyty stoupají na 14,5 tis., CRP 220**

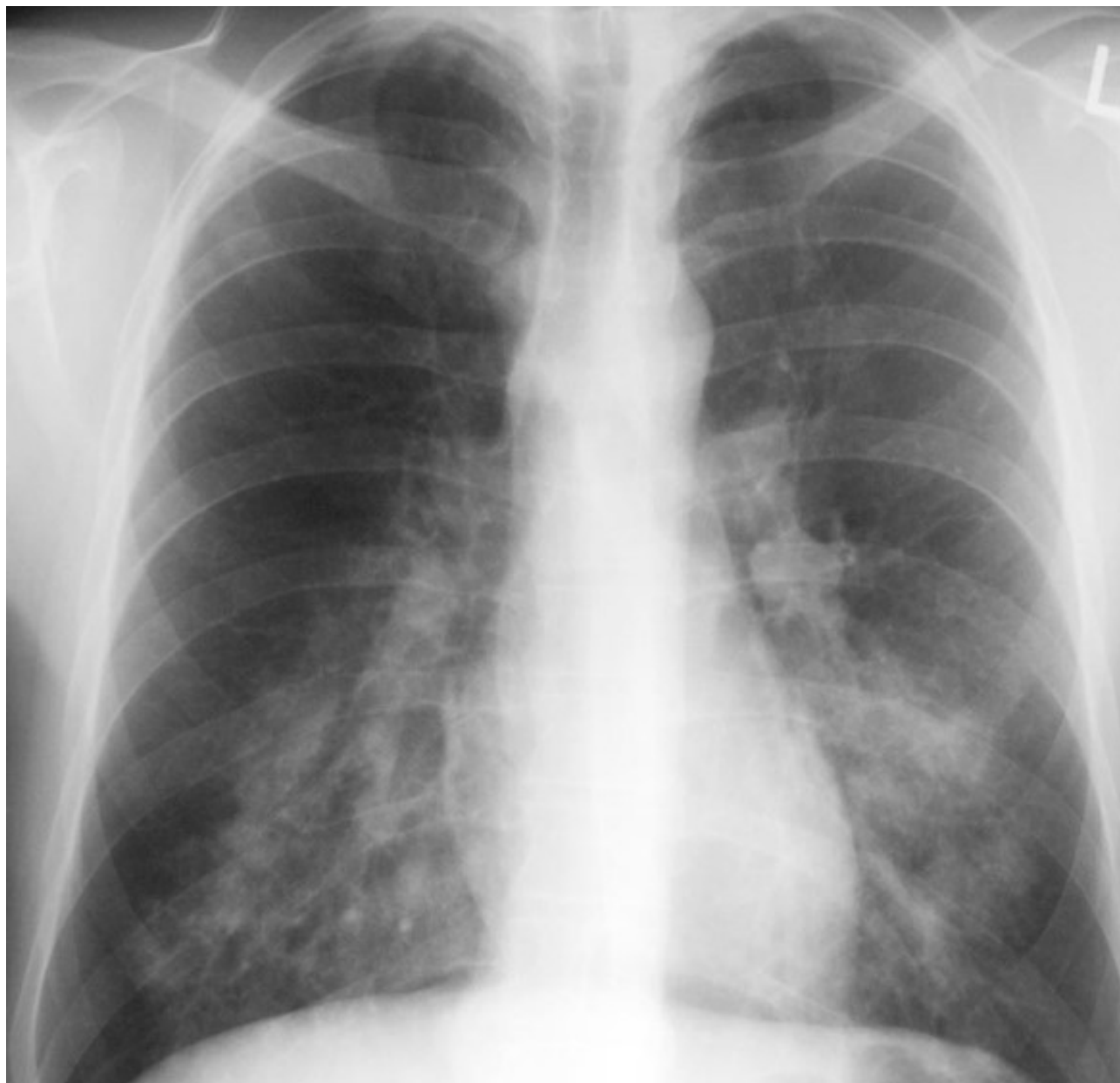
Případ 3

Klinické příznaky, průběh onemocnění

- 3. den hospitalisace teploty 38,4°C
- Rozvíjí se respirační insuficience
- Celk. leukocyty stoupají na 14,5 tis., CRP 220
- Proveden RTG plic: Oboustranné zastření

Případ 3

Klinické příznaky, průběh onemocnění



Případ 3

Pracovní diagnosa

- ?

Případ 3

Pracovní diagnosa

- **Ventilátorová pneumonie, VAP**

Případ 3

Pracovní diagnosa

- Časná, pozdní?

Případ 3

Pracovní diagnosa

- Časná ventilátorová pneumonie

Případ 3

Rozvaha o původci

- ?

Případ 3

Rozvaha o původci

- *Staphylococcus aureus*
- *Streptococcus pneumoniae*
- *Haemophilus influenzae*

- G - tyčky

Případ 3

Ventilátorová pneumonie – diagnostika

- ?

Případ 3

Ventilátorová pneumonie – diagnostika

Komplexní. Klinická, mikrobiologická.

Případ 3

Ventilátorová pneumonie – diagnostika

Komplexní. Klinická, mikrobiologická.

- **Klinické hodnocení**

Případ 3

Ventilátorová pneumonie – diagnostika

Komplexní. Klinická, mikrobiologická.

- **Klinické hodnocení**
 - Standardisované hodnotící systémy

Případ 3

Ventilátorová pneumonie – diagnostika

Komplexní. Klinická, mikrobiologická.

- **Klinické hodnocení**
 - **Standardisované hodnotící systémy**
 - **CPIS (Clinical Pulmonary Infection Score)**
 - **Tělesná teplota, celk. leukocyty, makroskopické hodnocení tracheální sekrece, parametry oxygenace, RTG plic, kultivace + mikroskopie**

Případ 3

Ventilátorová pneumonie – diagnostika

Komplexní. Klinická, mikrobiologická.

- **Klinické hodnocení**
 - Standardisované hodnotící systémy
 - CPIS (Clinical Pulmonary Infection Score)
 - Tělesná teplota, celk. leukocyty, makroskopické hodnocení tracheální sekrece, parametry oxygenace, RTG plic, kultivace + mikroskopie
- **Materiál z dolních cest dýchacích**

Případ 3

Ventilátorová pneumonie – diagnostika

Komplexní. Klinická, mikrobiologická.

- **Klinické hodnocení**
 - Standardisované hodnotící systémy
 - CPIS (Clinical Pulmonary Infection Score)
 - Tělesná teplota, celk. leukocyty, makroskopické hodnocení tracheální sekrece, parametry oxygenace, RTG plic, kultivace + mikroskopie
- **Materiál z dolních cest dýchacích**
 - sputum

Případ 3

Ventilátorová pneumonie – diagnostika

Komplexní. Klinická, mikrobiologická.

- **Klinické hodnocení**

- Standardisované hodnotící systémy
- CPIS (Clinical Pulmonary Infection Score)
 - Tělesná teplota, celk. leukocyty, makroskopické hodnocení tracheální sekrece, parametry oxygenace, RTG plic, kultivace + mikroskopie

- **Materiál z dolních cest dýchacích**

- sputum
- tracheální, bronchiální aspirát

} kvantitativní
zpracování

Případ 3

Ventilátorová pneumonie – diagnostika


Komplexní. Klinická, mikrobiologická.

- **Klinické hodnocení**

- Standardisované hodnotící systémy
- CPIS (Clinical Pulmonary Infection Score)
 - Tělesná teplota, celk. leukocyty, makroskopické hodnocení tracheální sekrece, parametry oxygenace, RTG plic, kultivace + mikroskopie

- **Materiál z dolních cest dýchacích**

- sputum
- tracheální, bronchiální aspirát
- bronchoalveolární laváž, stěr z bronchu



**kvantitativní
zpracování**

Případ 3

Ventilátorová pneumonie – diagnostika

Komplexní. Klinická, mikrobiologická.

- **Klinické hodnocení**

- Standardisované hodnotící systémy

- CPIS (Clinical Pulmonary Infection Score)

- Tělesná teplota, celk. leukocyty, makroskopické hodnocení tracheální sekrece, parametry oxygenace, RTG plic, kultivace + mikroskopie

- **Materiál z dolních cest dýchacích**

- sputum

- tracheální, bronchiální aspirát

- bronchoalveolární laváž, stěr z bronchu



kvantitativní
zpracování

- **Hemokultivace**

Případ 3

Terapie

- ?

Případ 3

Terapie

- Oxacilin, případně v kombinaci s penicilinem

Případ 3

Otázky

- **Jde o HAI?**

Případ 3

Otázky

- Ano

Prípád 3

Otázky

PN: PNEUMONIA

Rx	Two or more serial chest x-rays or CT-scans with a suggestive image of pneumonia for patients with underlying cardiac or pulmonary disease, and at least one of the following (in patients without underlying cardiac or pulmonary disease one definitive chest x-ray or CT-scan is sufficient):
Symptoms	<ul style="list-style-type: none"> • fever > 38 °C with no other cause; • leukopenia (<4000 WBC/mm³) or leucocytosis (≥ 12 000 WBC/mm³); and at least one of the following (or at least two if clinical pneumonia only = PN 4 and PN 5): <ul style="list-style-type: none"> – new onset of purulent sputum, or change in character of sputum (colour, odour, quantity, consistency); – cough or dyspnea or tachypnea; – suggestive auscultation (rales or bronchial breath sounds), ronchi, wheezing; – worsening gas exchange (e.g. O₂ desaturation or increased oxygen requirements or increased ventilation demand); and according to the used diagnostic method:
Microbiology	a) Bacteriologic diagnostic test performed by: <ul style="list-style-type: none"> • Positive quantitative culture from minimally contaminated LRT (lower respiratory tract) specimen (PN 1): <ul style="list-style-type: none"> – broncho-alveolar lavage (BAL) with a threshold of > 10⁴ CFU/ml or ≥ 5 % of BAL obtained cells contain intracellular bacteria on direct microscopic exam (classified on the diagnostic category BAL); – protected brush (PB Wimberley) with a threshold of > 10³ CFU/ml; – distal protected aspirate (DPA) with a threshold of > 10³ CFU/ml. • Positive quantitative culture from possibly contaminated LRT specimen (PN 2): <ul style="list-style-type: none"> – Quantitative culture of LRT specimen (e.g. endotracheal aspirate) with a threshold of 10⁶ CFU/ml b) Alternative microbiology methods (PN 3) : <ul style="list-style-type: none"> • positive blood culture not related to another source of infection; • Positive growth in culture of pleural fluid; • pleural or pulmonary abscess with positive needle aspiration; • histologic pulmonary exam shows evidence of pneumonia; • positive exams for pneumonia with virus or particular germs (<i>Legionella</i> spp., <i>Aspergillus</i> spp., mycobacteria, mycoplasma, <i>Pneumocystis carinii</i>): <ul style="list-style-type: none"> – positive detection of viral antigen or antibody from respiratory secretions (e.g. EIA, FAMA, shell vial assay, PCR); – positive direct exam or positive culture from bronchial secretions or tissue; – seroconversion (e.g. influenza viruses, <i>Legionella</i> spp., <i>Chlamydia</i> spp.); – detection of antigens in urine (<i>Legionella</i> spp.).

Případ 4

Klinické příznaky, průběh onemocnění

- Polymorbidní nemocná, 65 let

Případ 4

Klinické příznaky, průběh onemocnění

- Polymorbidní nemocná, 65 let
- Špatně pohyblivá, dlouhodobě hospitalisována na lůžku následné péče

Případ 4

Klinické příznaky, průběh onemocnění

- Polymorbidní nemocná, 65 let
- Špatně pohyblivá, dlouhodobě hospitalisována na lůžku následné péče
- **Připravována k ortopedické operaci (náhrada kyčelního kloubu)**

Případ 4

Klinické příznaky, průběh onemocnění

- Polymorbidní nemocná, 65 let
- Špatně pohyblivá, dlouhodobě hospitalisována na lůžku následné péče
- Připravována k ortopedické operaci (náhrada kyčelního kloubu)
- **Má močovou cévku**

Případ 4

Klinické příznaky, průběh onemocnění

- Polymorbidní nemocná, 65 let
- Špatně pohyblivá, dlouhodobě hospitalisována na lůžku následné péče
- Připravována k ortopedické operaci (náhrada kyčelního kloubu)
- Má močovou cévku
- **Afebrilní, bez klinických obtíží**

Případ 4

Klinické příznaky, průběh onemocnění

- Polymorbidní nemocná, 65 let
- Špatně pohyblivá, dlouhodobě hospitalisována na lůžku následné péče
- Připravována k ortopedické operaci (náhrada kyčelního kloubu)
- Má močovou cévku
- Afebrilní, bez klinických obtíží
- **CRP 40, celk. leukocyty v normě**

Případ 4

Klinické příznaky, průběh onemocnění

- Polymorbidní nemocná, 65 let
- Špatně pohyblivá, dlouhodobě hospitalisována na lůžku následné péče
- Připravována k ortopedické operaci (náhrada kyčelního kloubu)
- Má močovou cévku
- Afebrilní, bez klinických obtíží
- CRP 40, celk. leukocyty v normě
- **V rámci předoperační přípravy odebrána moč cestou močové cévky**

Případ 4

Klinické příznaky, průběh onemocnění

- Polymorbidní nemocná, 65 let
- Špatně pohyblivá, dlouhodobě hospitalisována na lůžku následné péče
- Připravována k ortopedické operaci (náhrada kyčelního kloubu)
- Má močovou cévku
- Afebrilní, bez klinických obtíží
- CRP 40, celk. leukocyty v normě
- V rámci předoperační přípravy odebrána moč cestou močové cévky
- **V moči kultivačně *E. coli* 10⁵, *Kl. pneumoniae* 10⁶, *E. faecalis* 10⁵**

Případ 4

Pracovní diagnosa

- ?

Případ 4

Otázky

- Jde o HAI?

Případ 4

Otázky

UTI: URINARY TRACT INFECTION

UTI-A: microbiologically confirmed symptomatic UTI

- Patient has at least one of the following signs of symptoms with no other recognised cause: fever ($> 38^{\circ}\text{C}$), urgency, frequency, dysuria, or suprapubic tenderness
- and
- patient has a positive urine culture, that is, $\geq 10^5$ microorganisms per ml of urine with no more than two species of microorganisms.

Případ 4

Otázky

UTI: URINARY TRACT INFECTION

UTI-A: microbiologically confirmed symptomatic UTI

- Patient has at least one of the following signs of symptoms with no other recognised cause: fever ($> 38^{\circ}\text{C}$), urgency, frequency, dysuria, or suprapubic tenderness
and
- patient has a positive urine culture, that is, $\geq 10^5$ microorganisms per ml of urine with no more than two species of microorganisms.

UTI-C: asymptomatic bacteriuria:

- Patient has no fever ($> 38^{\circ}\text{C}$), urgency, frequency, dysuria, or suprapubic tenderness
and
either of the following criteria:
 - Patient has had an indwelling urinary catheter within seven days before urine is cultured,
and
 - patient has a urine culture, that is, $\geq 10^5$ microorganisms per ml of urine with no more than two species of microorganisms;
 - patient has not had an indwelling urinary catheter within seven days before the first positive culture;
and
- patient has had at least two positive urine cultures $\geq 10^5$ microorganisms per mm^3 of urine with repeated isolation of the same microorganism and no more than two species of microorganisms.

Případ 4

Otázky

- Nemocná **nemá** infekční onemocnění

Případ 4

Otázky

- Nemocná **nemá** infekční onemocnění
- Nemá HAI

Případ 4

Terapie

- **Oš. lékař vyžaduje terapii asymptomatické bakteriurie v souvislosti s nadcházejícím ortopedickým výkonem**

Případ 4

Terapie

- Oš. lékař vyžaduje terapii asymptomatické bakteriurie v souvislosti s nadcházejícím ortopedickým výkonem
- **Je ATB terapie indikovaná?**

Případ 4

Terapie

- Doporučení IDSA:

RATIONALE FOR NOT TREATING

In general, we suggest not screening for nor treating asymptomatic bacteriuria. There are a few exceptions in whom screening and treatment are warranted; these include pregnant women, patients undergoing urologic intervention, and recent renal transplant recipients.

Případ 4

Terapie

- **Doporučení IDSA:**

RATIONALE FOR NOT TREATING

In general, we suggest not screening for nor treating asymptomatic bacteriuria. There are a few exceptions in whom screening and treatment are warranted; these include pregnant women, patients undergoing urologic intervention, and recent renal transplant recipients.

Joint arthroplasty — We suggest not routinely performing urinalysis or culture in patients without urinary symptoms prior to or following joint arthroplasty. If a patient is found to have perioperative bacteriuria in the confirmed absence of urinary symptoms, we recommend not treating with antibiotics. Although there are no data from large trials to inform this issue [59], there is no evidence of a clear association between joint infections and bacteriuria, and the typical pathogen profiles of these infections are very different.

Případ 4

Terapie

- Oš. lékař vyžaduje terapii asymptomatické bakteriurie v souvislosti s nadcházejícím ortopedickým výkonem
- ATB terapie **NENÍ** indikovaná

Případ 5

Klinické příznaky, průběh onemocnění

- **Nemocný s tumorem rekta, na chemoterapii.**

Případ 5

Klinické příznaky, průběh onemocnění

- Nemocný s tumorem rekta, na chemoterapii.
- Na začátku srpna byla zjištěna dermatitida v okolí zavedené PICC (periferně implantované centrální kanyly)

Případ 5

Klinické příznaky, průběh onemocnění

- Nemocný s tumorem rekta, na chemoterapii.
- Na začátku srpna byla zjištěna dermatitida v okolí zavedené PICC (periferně implantované centrální kanyly)
- **12.08. Ve stěru z okolí PICC kultivačně prokázán *Staf. aureus* s normálním antibiogramem**

Případ 5

Klinické příznaky, průběh onemocnění

- Nemocný s tumorem rekta, na chemoterapii.
- Na začátku srpna byla zjištěna dermatitida v okolí zavedené PICC (periferně implantované centrální kanyly)
- 12.08. Ve stěru z okolí PICC kultivačně prokázán *Staf. aureus* s normálním antibiogramem
- PICC posléze vyjmut (důvody neznáme), na vyjmutém PICC *Staf. aureus* ve významné kvantitě.

Případ 5

Klinické příznaky, průběh onemocnění

- Nemocný s tumorem rekta, na chemoterapii.
- Na začátku srpna byla zjištěna dermatitida v okolí zavedené PICC (periferně implantované centrální kanyly)
- 12.08. Ve stěru z okolí PICC kultivačně prokázán *Staf. aureus* s normálním antibiogramem
- PICC posléze vyjmut (důvody neznáme), na vyjmutém PICC *Staf. aureus* ve významné kvantitě.
- Na tento významný nálezn bylo podle všeho reagováno, nemocnému byl zaveden port, 26.08. propuštěn do domácí péče

Případ 5

Klinické příznaky, průběh onemocnění

- Nemocný s tumorem rekta, na chemoterapii.
- Na začátku srpna byla zjištěna dermatitida v okolí zavedené PICC (periferně implantované centrální kanyly)
- 12.08. Ve stěru z okolí PICC kultivačně prokázán *Staf. aureus* s normálním antibiogramem
- PICC posléze vyjmut (důvody neznáme), na vyjmutém PICC *Staf. aureus* ve významné kvantitě.
- Na tento významný nález nebylo podle všeho reagováno, nemocnému byl zaveden port, 26.08. propuštěn do domácí péče
- Pro blíže nespecifikované horečnaté onemocnění byl 02.09. ambulantně podán potenc. aminopenicilin v nízké dávce (amoxicilin klavulanát 1 g á 12 hodin při 100 kg t.h.).

Případ 5

Klinické příznaky, průběh onemocnění

- **Nemocný v noci 21.09. febrilní až 39°C**

Případ 5

Klinické příznaky, průběh onemocnění

- Nemocný v noci 21.09. febrilní až 39°C
- 22.09. přijat na lůžko, odebrány hemokultivace, vyslovena suspekce na uroinfekci

Případ 5

Klinické příznaky, průběh onemocnění

- Nemocný v noci 21.09. febrilní až 39°C
- 22.09. přijat na lůžko, odebrány hemokultivace, vyslovena suspekce na uroinfekci
- **Moč je kultivačně negativní**

Případ 5

Klinické příznaky, průběh onemocnění

- Nemocný v noci 21.09. febrilní až 39°C
- 22.09. přijat na lůžko, odebrány hemokultivace, vyslovena suspekce na uroinfekci
- Moč je kultivačně negativní
- 23.09. pozitivní všechny odběry hemokultivací, kultivačně *Staf. aureus*

Případ 5

Klinické příznaky, průběh onemocnění

- Nemocný v noci 21.09. febrilní až 39°C
- 22.09. přijat na lůžko, odebrány hemokultivace, vyslovena suspekce na uroinfekci
- Moč je kultivačně negativní
- 23.09. pozitivní všechny odběry hemokultivací, kultivačně *Staf. aureus*
- **Isolát *Staf. aureus* ze stěru z okolí PICC ze srpna je normálně citlivý k ATB**

Případ 5

Klinické příznaky, průběh onemocnění

- Nemocný v noci 21.09. febrilní až 39°C
- 22.09. přijat na lůžko, odebrány hemokultivace, vyslovena suspekce na uroinfekci
- Moč je kultivačně negativní
- 23.09. pozitivní všechny odběry hemokultivací, kultivačně *Staf. aureus*
- Isolát *Staf. aureus* ze stěru z okolí PICC ze srpna je normálně citlivý k ATB
- 24.09. vyjmut port – kultivačně *Staf. aureus* >15 CFU, s normálním antibiogramem

Případ 5

Pracovní diagnosa

- ?

Případ 5

Pracovní diagnosa

- **Katetrová infekce krevního řečiště**

Případ 5

Rozvaha o původci

- *Staphylococcus aureus*

Případ 5

Terapie

- Oxacilin v řádné dávce (3 g á 4 hod.)

Případ 5

Terapie

- Oxacilin v řádné dávce (3 g á 4 hod.)
- Doba terapie 12-14 dnů

Případ 5

Terapie

- Oxacilin v řádné dávce (3 g á 4 hod.)
- Doba terapie 12-14 dnů
- Následný kontrolní odběr hemokultivací

Případ 5

Terapie

- Oxacilin v řádné dávce (3 g á 4 hod.)
- Doba terapie 12-14 dnů
- Následný kontrolní odběr hemokultivací
 - o Důvod?

Případ 5

Otázky

- Katetrová infekce krevního řečiště
- Jde o HAI?

Případ 5

Otázky

CRI3-CVC: microbiologically confirmed CVC-related bloodstream infection

- BSI occurring 48 hours before or after catheter removal (if any)
and
- positive culture with the same microorganism of either:
 - quantitative CVC culture $\geq 10^3$ CFU/ml or semi-quantitative CVC culture > 15 CFU;
 - quantitative blood culture ratio CVC blood sample/peripheral blood sample > 5 (3);
 - differential delay of positivity of blood cultures (4): CVC blood sample culture positive two hours or more before peripheral blood culture (blood samples drawn at the same time);
 - positive culture with the same microorganism from pus from insertion site.

Případ 5

Otázky

- Katetrová infekce krevního řečiště
- Jde o HAI? Striktně vzato ne, neodpovídá definici HAI.

Případ 5

Otázky

- Ale pravděpodobně šlo o následek nerozpoznané HAI při první hospitalisaci

CRI: CATHETER-RELATED INFECTION

CRI1-CVC: local CVC-related infection (no positive blood culture)

- Quantitative CVC culture $\geq 10^3$ CFU/ml (1) or semi-quantitative CVC culture > 15 CFU (2) and
- pus/inflammation at the insertion site or tunnel.

Případ 5

Klinické příznaky, průběh onemocnění

- Nemocný byl léčen oxacilinem 11 dnů, kontrolní hemokultivace nebyly odebrány

Případ 5

Klinické příznaky, průběh onemocnění

- Nemocný byl léčen oxacilinem 11 dnů, kontrolní hemokultivace nebyly odebrány
- **4.10. byl propuštěn do domácí péče**

Případ 5

Klinické příznaky, průběh onemocnění

- Nemocný byl léčen oxacilinem 11 dnů, kontrolní hemokultivace nebyly odebrány
- 4.10. byl propuštěn do domácí péče
- **27.10. přijat znovu na lůžko pro 14 dní trvající bolesti zad v Th-L přechodu**

Případ 5

Klinické příznaky, průběh onemocnění

- Nemocný byl léčen oxacilinem 11 dnů, kontrolní hemokultivace nebyly odebrány
- 4.10. byl propuštěn do domácí péče
- 27.10. přijat znovu na lůžko pro 14 dní trvající bolesti zad v Th-L přechodu
- **Diagnostikována spondylodiscitida Th5/6 s epidurálním a paravertebrálním abscesem a myelopatií**

Případ 5

Klinické příznaky, průběh onemocnění

- Nemocný byl léčen oxacilinem 11 dnů, kontrolní hemokultivace nebyly odebrány
- 4.10. byl propuštěn do domácí péče
- 27.10. přijat znovu na lůžko pro 14 dní trvající bolesti zad v Th-L přechodu
- Diagnostikována spondylodiscitida Th5/6 s epidurálním a paravertebrálním abscesem a myelopatií
- **Nemocný operován 28.10. (evakuace abscesu, implantace stabilisátoru).**

Případ 5

Klinické příznaky, průběh onemocnění

- **29.10. konsultován. Peroperačně odebraný materiál dosud mikroskopicky nevyšetřen**

Případ 5

Klinické příznaky, průběh onemocnění

- 29.10. konsultován. Peroperačně odebraný materiál dosud mikroskopicky nevyšetřen
- Jsou pozitivní všechny hemokultivace odebrané před výkonem, mikroskopicky G+ koky ve slucích.

Případ 5

Klinické příznaky, průběh onemocnění

- 29.10. konsultován. Peroperačně odebraný materiál dosud mikroskopicky nevyšetřen
- Jsou pozitivní všechny hemokultivace odebrané před výkonem, mikroskopicky G+ koky ve shlucích.
- **V peroperačně odebraném materiálu hojnost leukocytů, G+ koky ve shlucích intraleukocytárně.**

Případ 5

Pracovní diagnosa

- ?

Případ 5

Pracovní diagnosa

- **Stafylokoková spondylodiscitida**

Případ 5

Pracovní diagnosa

- **Stafylokoková spondylodiscitida**
- **Sekundární infekce krevního řečiště**

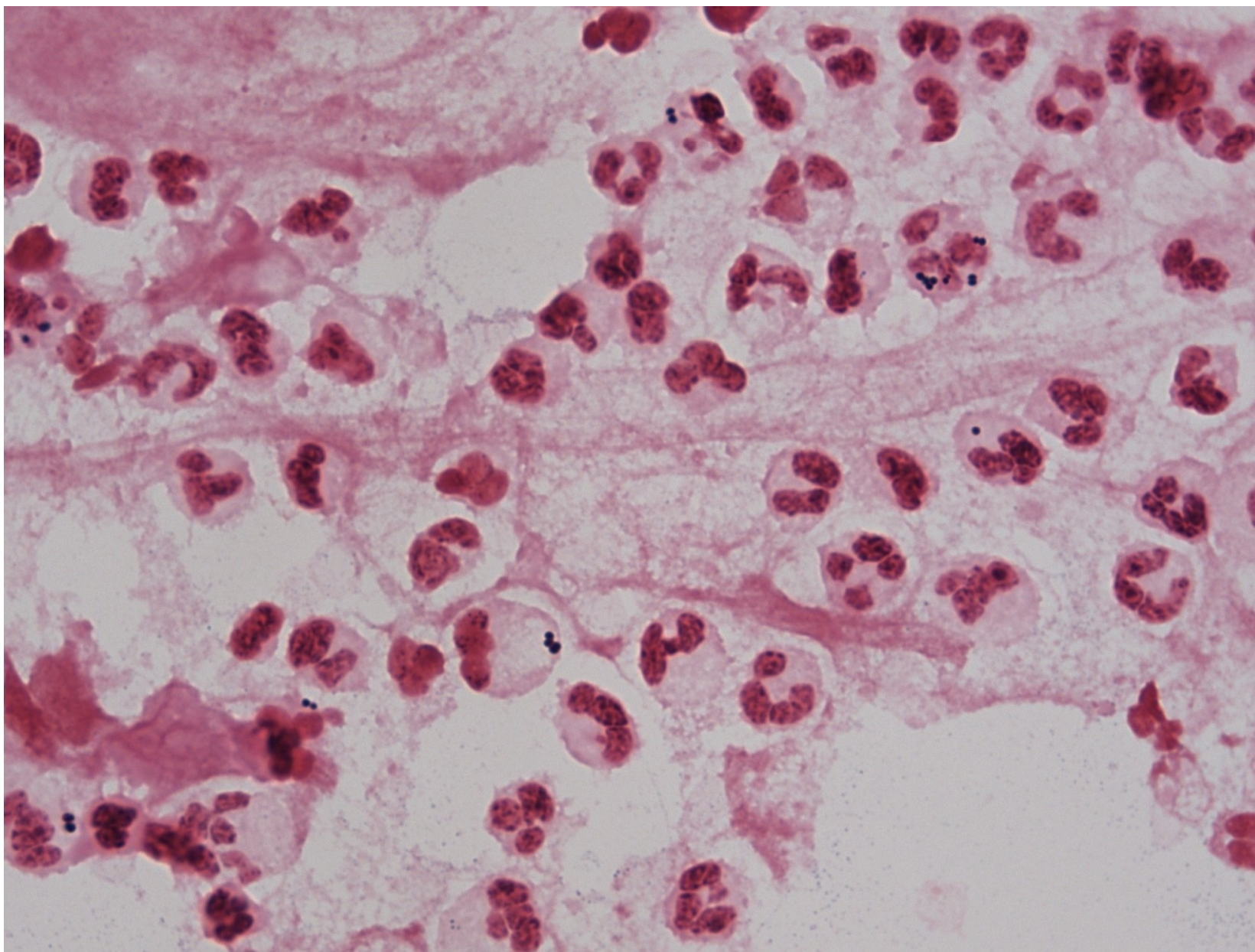
Případ 5

Rozvaha o původci

- ?

Případ 5

Rozvaha o původci



Případ 5

Rozvaha o původci

- *Staphylococcus aureus*

Případ 5

Terapie

- Oxacilin

Případ 5

Terapie

- Oxacilin
- Do kombinace klindamicin (rifampicin)

Případ 5

Klinické příznaky, průběh onemocnění

- **Byla zahájena empirická ATB terapie kombinací vankomycin + cefepim**

Případ 5

Klinické příznaky, průběh onemocnění

- Byla zahájena empirická ATB terapie kombinací vankomycin + cefepim
- Vzhledem k minulým hemokultivačním nálezům změněna empiricky ATB terapii na kombinaci oxacilin + rifampicin

Případ 5

Klinické příznaky, průběh onemocnění

- Byla zahájena empirická ATB terapie kombinací vankomycin + cefepim
- Vzhledem k minulým hemokultivačním nálezům změněna empiricky ATB terapii na kombinaci oxacilin + rifampicin
- **Potvrzen normálně citlivý kmen *Staf. aureus* v hemokultivacích i v peroperačně odebraném materiálu**

Případ 5

Klinické příznaky, průběh onemocnění

- Byla zahájena empirická ATB terapie kombinací vankomycin + cefepim
- Vzhledem k minulým hemokultivačním nálezům změněna empiricky ATB terapii na kombinaci oxacilin + rifampicin
- Potvrzen normálně citlivý kmen *Staf. aureus* v hemokultivacích i v peroperačně odebraném materiálu
- **V ATB terapii se pokračuje dlouhodobě**

Případ 5

Otázky

- Jde o HAI?

Případ 5

Otázky

BJ-DISC: disc space infection

Vertebral disc space infection must meet at least one of the following criteria:

- patient has organisms cultured from vertebral disc space tissue obtained during a surgical operation or needle aspiration;
- patient has evidence of vertebral disc space infection seen during a surgical operation or histopathologic examination;
- patient has fever ($> 38\text{ }^{\circ}\text{C}$) with no other recognised cause or pain at the involved vertebral disc space and radiographic evidence of infection, e.g. abnormal findings on X-ray, CT scan, MRI, radiolabel scan (gallium, technetium, etc.);
- patient has fever ($> 38\text{ }^{\circ}\text{C}$) with no other recognised cause and pain at the involved vertebral disc space and positive antigen test on blood or urine (e.g. *H. influenzae*, *S. pneumoniae*, *N. meningitidis*, or Group B Streptococcus).

Případ 5

Otázky

- **Jde o HAI?**

Případ 5

Otázky

- **Jde o HAI? Striktně vzato nejde o HAI.**