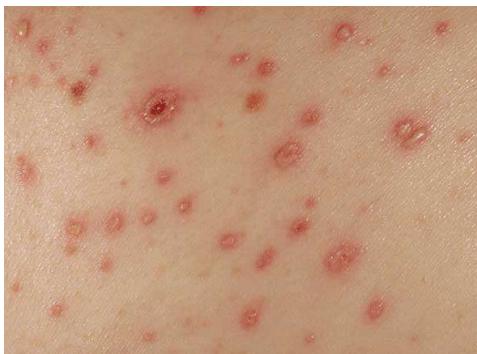

Viry způsobující exantém



Petr Hubáček

Ústav lékařské mikrobiologie a Klinika dětské hematologie a onkologie
2. Lékařská fakulta UK a FN Motol



Virové infekce způsobující exantémová onemocnění

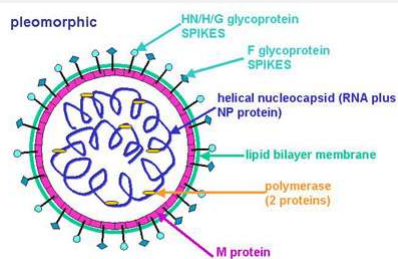
Dětská exantémová onemocnění

Tradiční pojmenování	„Systematické pojm.“	Patogen
Spalničky (Measles)	1. dětská nemoc	morbillivirus
Spála	2. dětská nemoc	<i>Streptococcus pyogenes</i>
Zarděnky (Rubella, German measles)	3. dětská nemoc	Rubivirus
Filatovova-Dukova n. (pseudoscarlantina)	4. dětská nemoc	Coxackie a Echoviry
Erythema infectiosum	5. dětská nemoc	Parvovirus B19
Exanthema subitum – Roseola infantum	6. dětská nemoc	HHV-6 a HHV-7
Nemoc – ruka, noha, ústa (Hand, Foot and Mouth disease)	7. dětská nemoc	Coxackie A-16

HSV, Plané neštovice - VZV

Paramyxoviridae

Příslušníci čeledi Paramyxoviridae				
Pod-čeleď	Rod	Druhy	Glykoproteiny	
Paramyxovirinae	Respirovirus	Human parainfluenza virus1 (HPIV 1)	HN, F	
		Human parainfluenza virus3 (HPIV 3)		
	Rubulavirus	Human parainfluenza virus2 (HPIV 2)	HN, F	
		Human parainfluenza virus4 (HPIV 4)		
	Morbillivirus	Measles	H, F	
	Henipavirus	Hendravirus Nipahvirus	G, F	
Pneumovirinae	Pneumovirus	Respiratory syncytial virus	G, F	
		Metapneumovirus		



- ss (-) RNA virus
- genome délky 15-16 kb
- kóduje 8 proteinů
- Sférická symetrie kapsidy, v průměru 100-300 nm

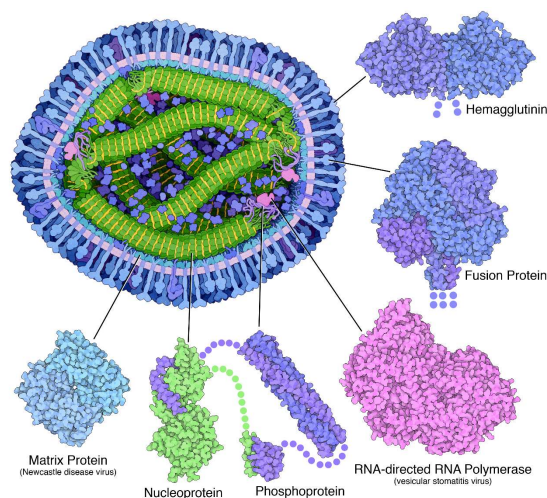
<https://www.microbiologybook.org/mhunt/mump-meas.htm>

Paramyxoviridae

Spalničky

Před začátkem očkování v roce 1963 a jeho rozšířením, se velké epidemie objevovaly přibližně každé 2-3 roky a každý rok spalničky způsobily přibližně 2,6 milionu úmrtí.

V roce 2021 se předpokládá, že na spalničky zemřelo 128 000 lidí – většinou dětí pod mladších pěti let, přestože je k dispozici bezpečná a levná vakcína.



Odhad počtu případů 20 000 000 / rok.

<https://pdb101.rcsb.org/motm/231>

Paramyxoviridae

Spalničky

Measles Cases and Outbreaks

January 1 to August 29, 2014*†

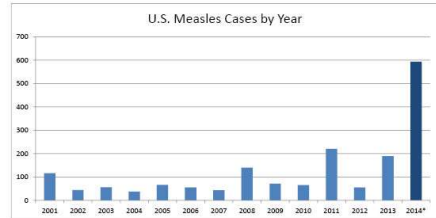
592 reported in 21 states: Alabama, California, Connecticut, Hawaii, Illinois, Indiana, Kansas, Massachusetts, Minnesota, Missouri, New Jersey, New York, Ohio, Oregon, Pennsylvania, Tennessee, Texas, Utah, Virginia, Washington, Wisconsin

Cases

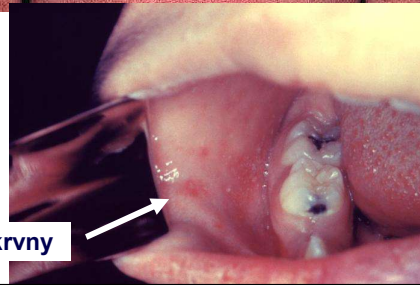
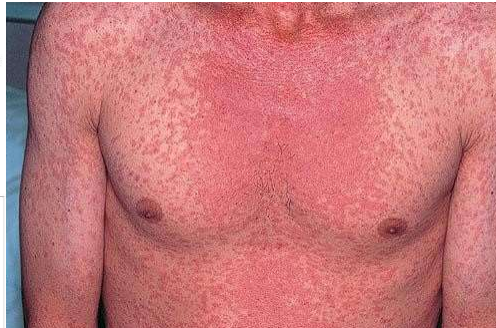18

representing 89% of reported cases this year

Outbreaks



*Provisional data reported to CDC's National Center for Immunization and Respiratory Diseases
†Updated once a month



Předpokládaný počet výskytu ročně ve světě

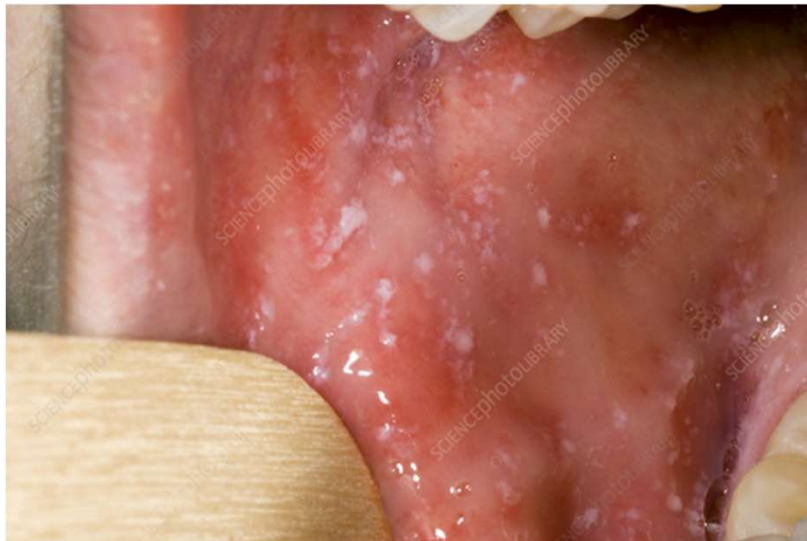Případů – 20 000 000.

Úmrtí – 164 000.

Koplikovy skvrny

Paramyxoviridae

Spalničky



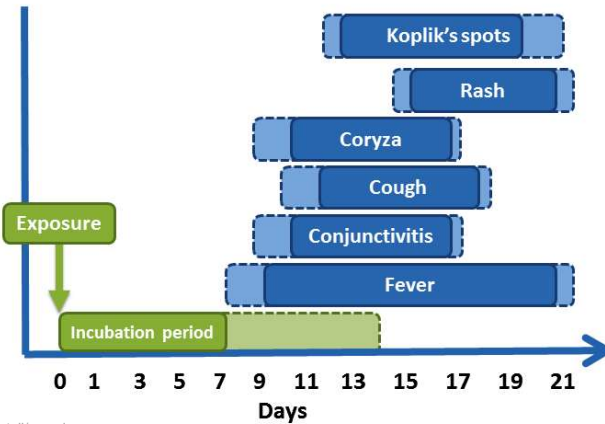
https://o.quizlet.com/Zw7Q_J7v4Lrq4L7cWY7u1w.png

Spalničky

- Kapénková infekce. Jsou tak infekční, že každé dítě, které nebylo imunizované proti spalničkám onemocní.
- Virus spalniček obvykle roste na epitelích hrdla a plic.
- Inkubační doba: 8-12 dní

Symptomy

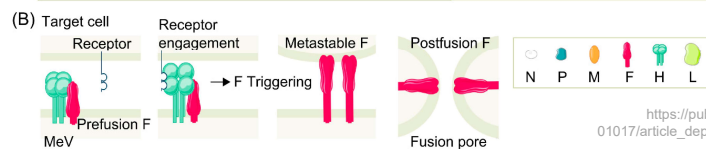
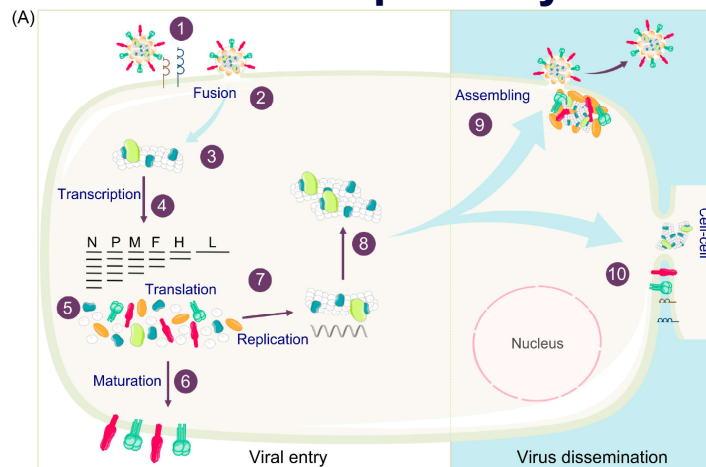
- Spalničky začínají horečkou, rýmou, konjunktivitidou a bílými skvrnami na bukové sliznici (Koplikovy skvrny).
- Exantém začíná zpravidla 7-18 dní po expozici na hlavě a krku a pak se šíří dál na celé tělo (3 dny); 5-6 dní pak exantém bledne.



<https://www.who.int/news-room/fact-sheets/detail/measles>

https://www.wikidoc.org/index.php/File:Measles_Symptoms.png

Spalničky



https://pub.mdpi-res.com/viruses/viruses-11-01017/article_deploy/html/images/viruses-11-01017-g001.png?1574991076

Paramyxoviridae

Spalničky

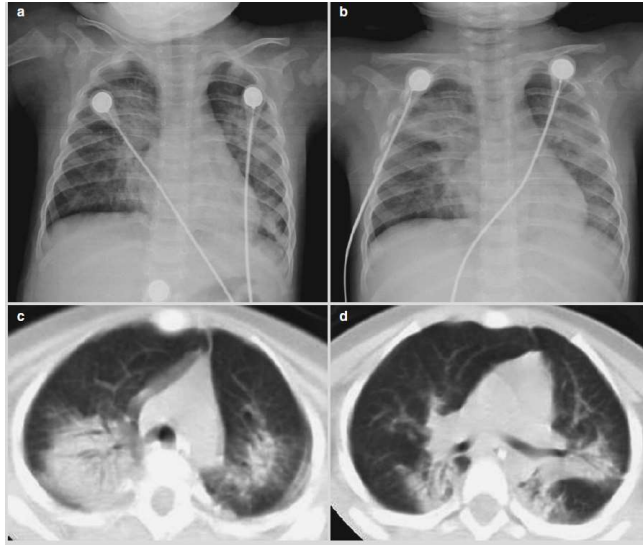
**Bolesti hlavy,
kašel, myalgie...**

Komplikace

- přibližně 1 z 10 dětí má infekci uší
- 1 z 20 rozvine pneumonii.
- 1 z 1 000 vyvine encefalitidu.

- **1-2 z 1 000 zemřou.**

**A to máme proti
spalničkám
vakcinaci.**



https://pub.mdpi-res.com/viruses/viruses-11-01017/article_deploy/html/images/viruses-11-01017-g001.png?1574991078

Paramyxoviridae

Spalničky

Subacute sclerosing Panencephalitis
Rare, slowly progressive neurological disorder caused by the persistent infection

First described by Dawson 1934

Mutant measles virus infection of neuron

Subacute encephalitis

Children and young adults

Inflammatory demyelination and gliosis

Nuclear inclusions in oligodendroglial cells

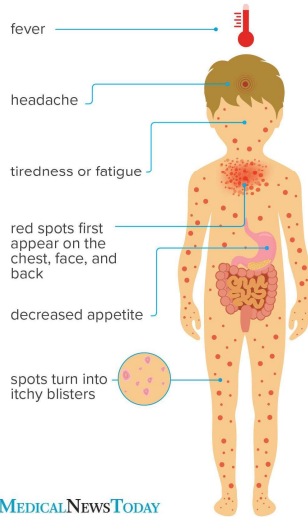
#royopath histopathology-india.net

<http://www.histopathology-india.net/SSPE.htm>

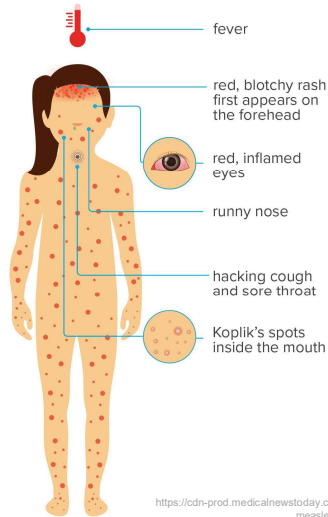
Paramyxoviridae

Plané neštovice vs. Spalničky

Chickenpox



Measles



MEDICALNEWS TODAY

<https://cdn-prod.medicalnewstoday.com/content/images/articles/322/322637/chickenpox-vs-measles-infographic-br-image-credit-stephen-kelly-2018-br.jpg>

MEASLES & RUBELLA INITIATIVE

A global partnership to stop measles & rubella

Rubella - Zarděnky

1.1 Billion vaccinated since 2001

78% FEWER CHILD DEATHS because of measles vaccine

330 children still die of measles every day

that's **14** every hour

MEASLES MOVES FAST

WE MUST MOVE FASTER

13.8 Million deaths averted 2000 - 2012

1 in 5 child lives saved since 1990 due to measles vaccine

It costs about **\$1** to protect a child from both measles & rubella

Follow @measlesrubella www.measlesrubellainitiative.org

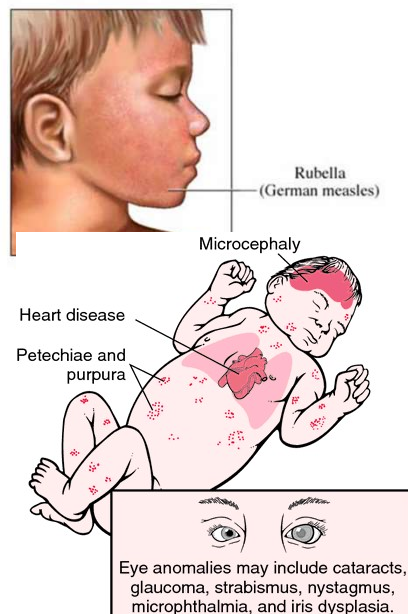
American Red Cross CDC UNITED NATIONS FOUNDATION unicef World Health Organization

Zarděnky (Rubella - German measles)

WHAT IS RUBELLA?

- An infection that affects your skin and lymph nodes.
- Can be known as "German measles"
- "The Scarlet Scourge"
- A rash that normally spreads from your face and anything below

- Rubivirus (ss(+)RNA).
- Inkubační doba průměrně 18 dní (12 – 23)
- viremie 5-7 den po-expozici s následným rozsevem do orgánů



Zarděnky (Rubella - German measles)

Infekce se obvykle projevuje horečkou a rašem (mírná). V těhotenství může infekce způsobit vážné poškození plodu

Symptomy zarděnek:

V 25-50% případů je nemoc mírná, jen s několika, nebo žádnými příznaky.

Typicky inkubační doba 12-23 dní; příznaky u většiny lidí během 16-18 dní po expozici.

Běžné příznaky: Mírná horečka, bolest v krku, rýma a malátnost (může se objevit před rashem, víc u dospělých, než dětí).

Zvětšené lymfatické uzliny vždy, zejména retroauricular occipitální a nuchální a dorzální krční uzliny. Lymfadenopatie se může objevit i u pacientů s rubellou, kteří nemají rash.

Slizniční postižení je vyjádřeno tečkovitými, nebo většími petechiemi na měkkém patře a uvule během prodromálního období zarděnek (Forchheimerovo znamení).

Rash začíná na obličeji a šíří se na krk, trup a končetiny.

Vypadá jako růžové, nebo světle červené tečky o velikosti přibližně 2–3 mm. Vyblednutí je do pěti dnů (průměrně 3 dny). Mohou, ale nemusí svědit.

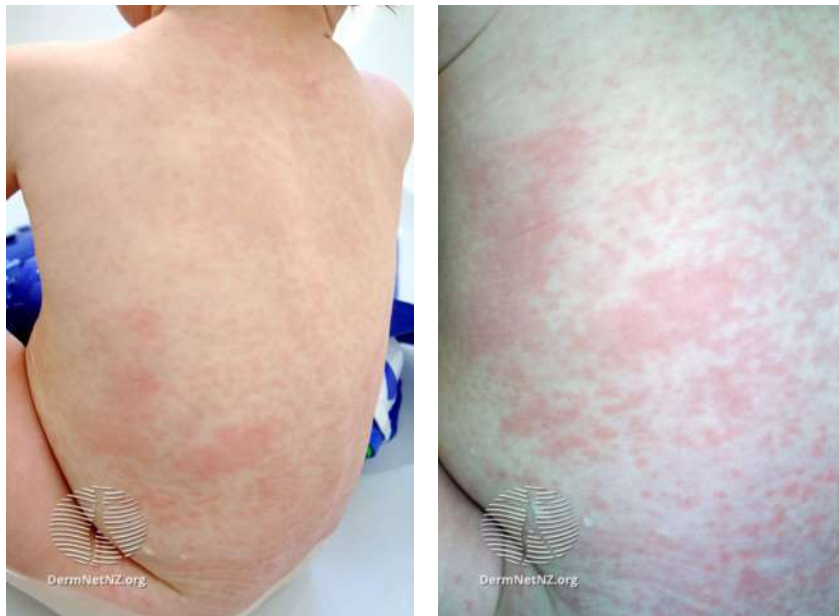
Po odeznění rashe se kůže může odlupovat. Zpravidla se není rash rozšířen tak moc jako u spalniček.

Další symptomy zahrnují bolest a otoky kloubů (arthralgia and arthritis). Tato komplikace jsou častější u dospělých, zejména žen a trvají zpravidla déle než 2 týdny.

Artritida se může stát chronickou a přetrvávat měsíce až roky.

Togaviridae

Zarděnky (Rubella - German measles)



<https://dermnetnz.org/topics/rubella>

Togaviridae

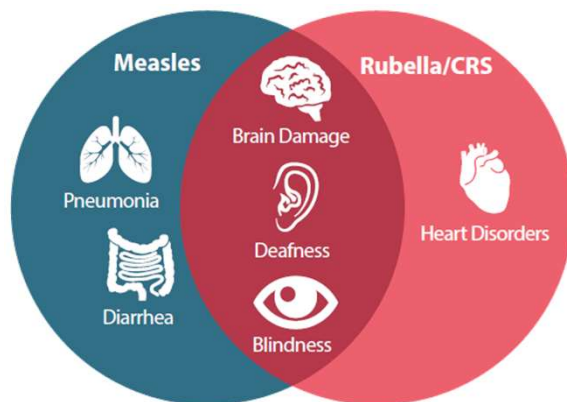
Zarděnky (Rubella - German measles)

Přibližně 1/2 nakažených nemá příznaky.

Ve vzácných případech se objevují vážné komplikace jako encefalitidy a krvácení.

Přenos: kapénkovou infekcí díky kýchání, kašláním a v případě vrozené infekce také močí.

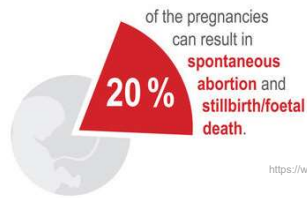
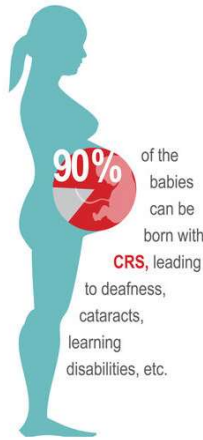Nejvíce infekční jsou pacienti v době výskytu exantému, ale virus se šíří již 7 dní před výsevem vyrážky. Pacienti bez symptomů mohou šířit zarděnkový virus.



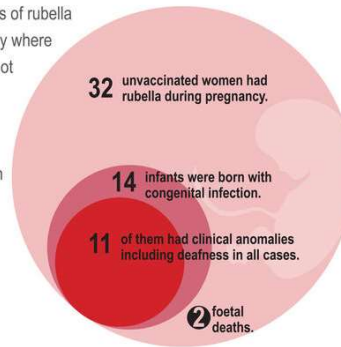
<https://www.cdc.gov/globalhealth/measles/about/index.html>

Zarděnky (Rubella - German measles)

Rubella and pregnancy



Consequences of rubella in a community where people were not vaccinated (example from the Netherlands in 2004/2005).



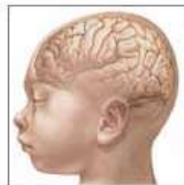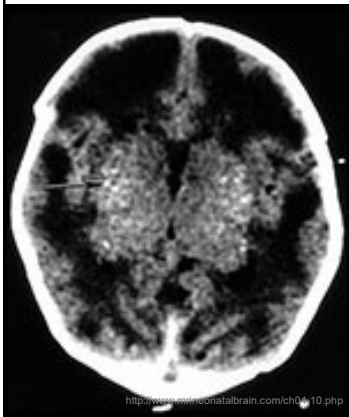
<https://www.ecdc.europa.eu/en/publications-data/infographic-protect-unborn-babies-rubella>

V těhotenství: potraty nebo vývojové defekty jako hluchota, poruchy intelektu, VVV srdce. 85% dětí narozených matkám s rubellou v prvních 3 měsících těhotenství budou mít VVV.

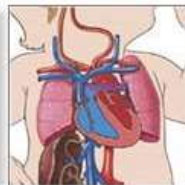
Togaviridae

Zarděnky (Rubella - German measles)

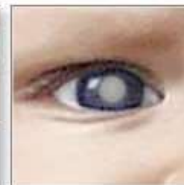Rubella syndrome



Microcephaly



PDA



Cataracts

Příznaky vrozeného zarděnkového syndromu

Classic triad

- *Congenital heart disease* (e.g., patent ductus arteriosis, pulmonary artery stenosis, pulmonary valvular stenosis)
- *Ocular defects* (e.g., congenital cataracts, microphthalmos, pigmentary retinopathy, congenital glaucoma)
- *Hearing loss*

Congenital rubella syndrome is usually associated with a failure to thrive and developmental delay as well as microcephaly. Other common presentations at birth include:

- purpuric rash
- hepatosplenomegaly
- meningoencephalitis
- radiolucent bone
- hepatitis
- thrombocytopenia

<http://www.cmaj.ca/content/172/13/1678/F1.expansion.html>

Infekce 8-10 týden těhotenství vede v 90% k rozvoji kongenitálního zarděnkového syndromu.

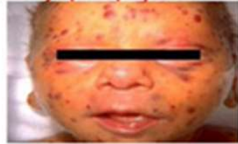Vrozené infekce virem Venezuelské koňské encefalidity jsou obdobné.

Zarděnky (Rubella - German measles)

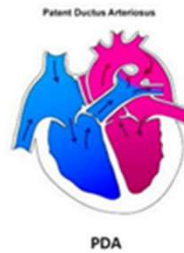Congenital Rubella

Crosses placenta when **mother has acute infection**.
The earlier the fetus is infected -> more serious disease.
May result in serious congenital abnormalities

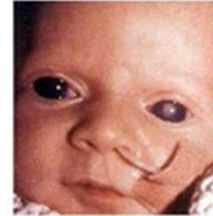- Intrauterine growth retardation
- Hepatosplenomegaly
- Cataracts
- Mental retardation
- Sensorineural hearing loss
- Heart- Patent ductus arteriosus
- Pulmonary stenosis
- Thrombocytopenic purpura



Blueberry Muffin Rash



PDA



Cataracts

Classic triad:

- PDA
- Cataracts, and deafness
- +/- "blueberry muffin" rash

https://pbs.twimg.com/media/ERid_0yWAAAMZ9r.jpg

Zarděnky a Spalničky

**MMR živá atenuovaná
vakcína chrání proti
zarděnkám.**

Podrobnosti také například:

<http://ecdc.europa.eu/en/publications/Publications/systematic-review-incubation-period-shedding-children.pdf>

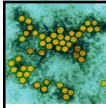


SCIENTIFIC ADVICE

Systematic review on the
incubation and infectiousness/
shedding period of communicable
diseases in children

www.ecdc.europa.eu



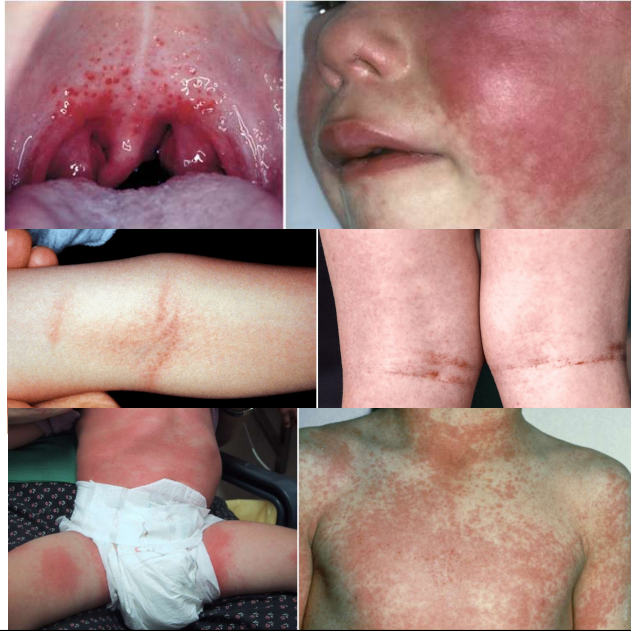

Picornaviridae

Filatovova-Dukova nemoc

Známa také jako
nepravá spála,
pseudoscarlatina,
Filatovova-
Dukova nemoc,
nebo *4. dětská*
nemoc.

Způsobené
coxsackie a
echoviruses.



Parvovirus B19

Popsán v Austrálii v roce 1975 Yvonne Cossartovou, v mikrotitirační destičce „B19“.

Proliferace v erythroidních buňkách kostní dřeně (virus dysreguluje buněčný cyklus pomocí NS1 proteinu).

Přenos hlavně pomocí kapénkové infekce. Inkubační doba: 2 týdny (4-28 dní)

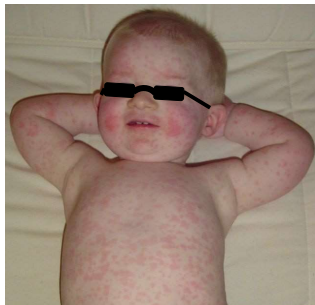Onemocnění trvá týden.

U dětí - Erythema infectiosum („slapped cheek“). – PÁTÁ NEMOC

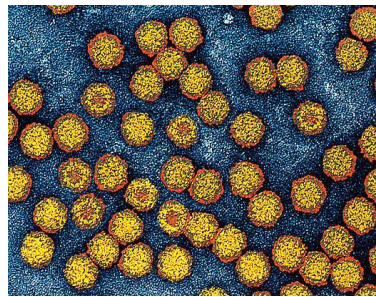
V adolescenci - "Papular Purpuric Gloves and Socks Syndrome".

U dospělých – urtiky, u těhotných možnost hydrops foetalis

U imunosuprimovaných pacientů - „pure red cell aplasia“.



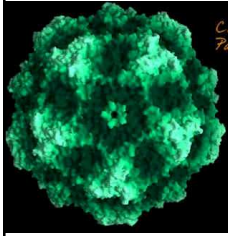Z možných
komplikací je
Parvovirus B19
popsán jako
možná příčina
myokarditidy.



<http://noisy-noises.com/images/parvovirus.html>

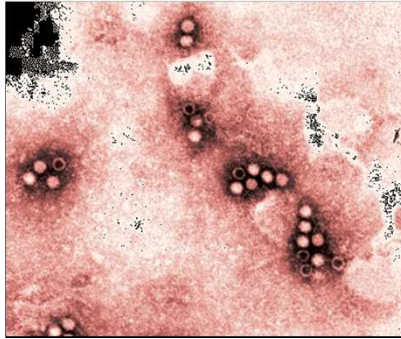
http://www.sciencemag.com/images/download_0_res.html?doi=10.1126/science.11770500728

Parvovirus B19

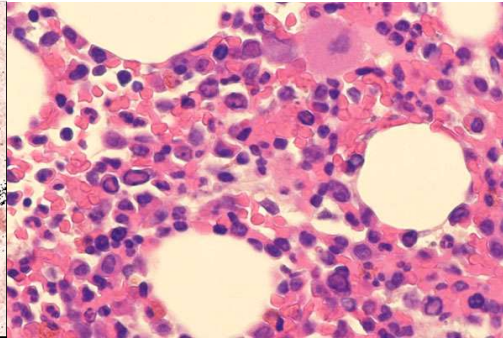


- malý ss DNA +/-
- Kapsida velikosti 20-26 nm, genom: 5 kbp

<http://fa.unne.edu.ar/biologia/virologia/images/virolo6.jpg>

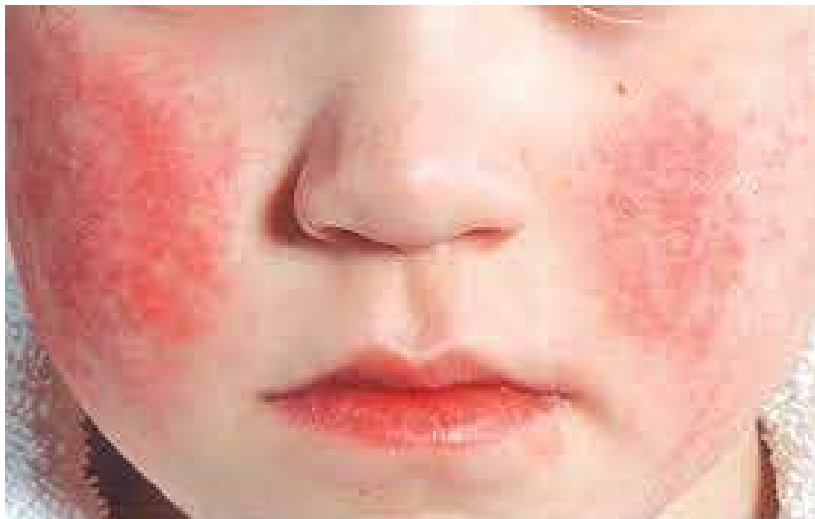

<http://www.wadsworth.org/databank/hircz/gradyp2.gif>



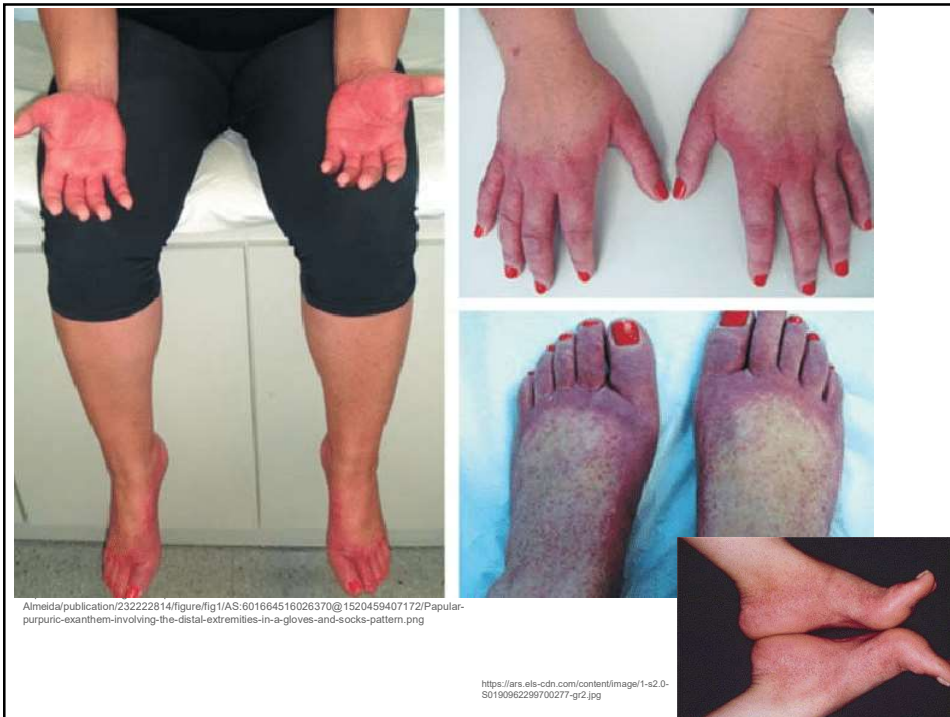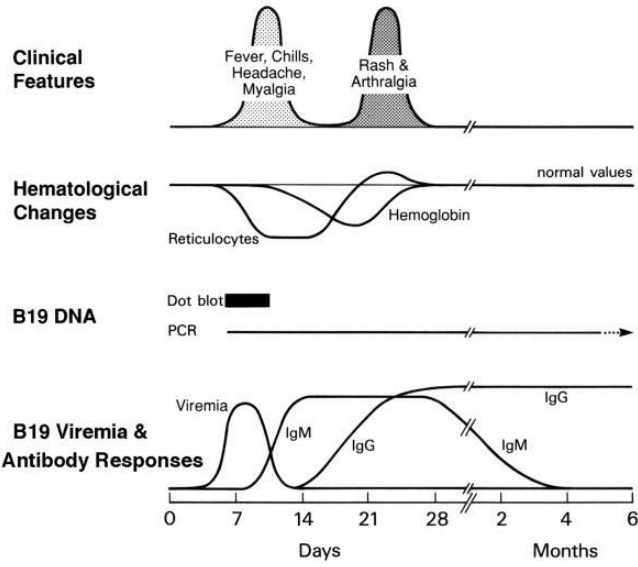
<http://www.yamagku.co.jp/pathology/image/210/1.jpg>

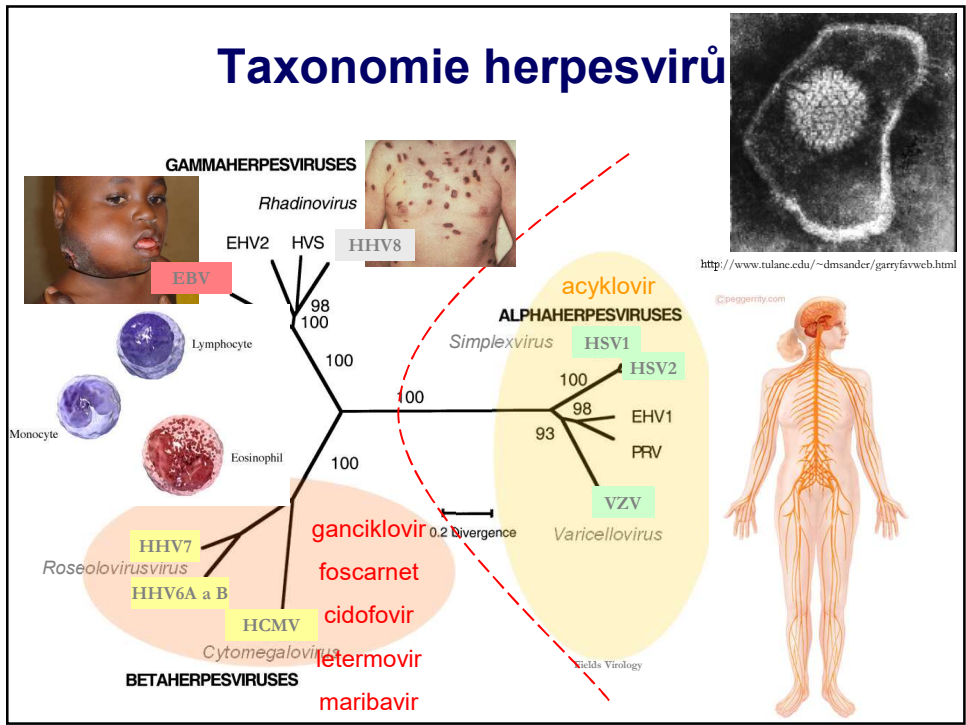
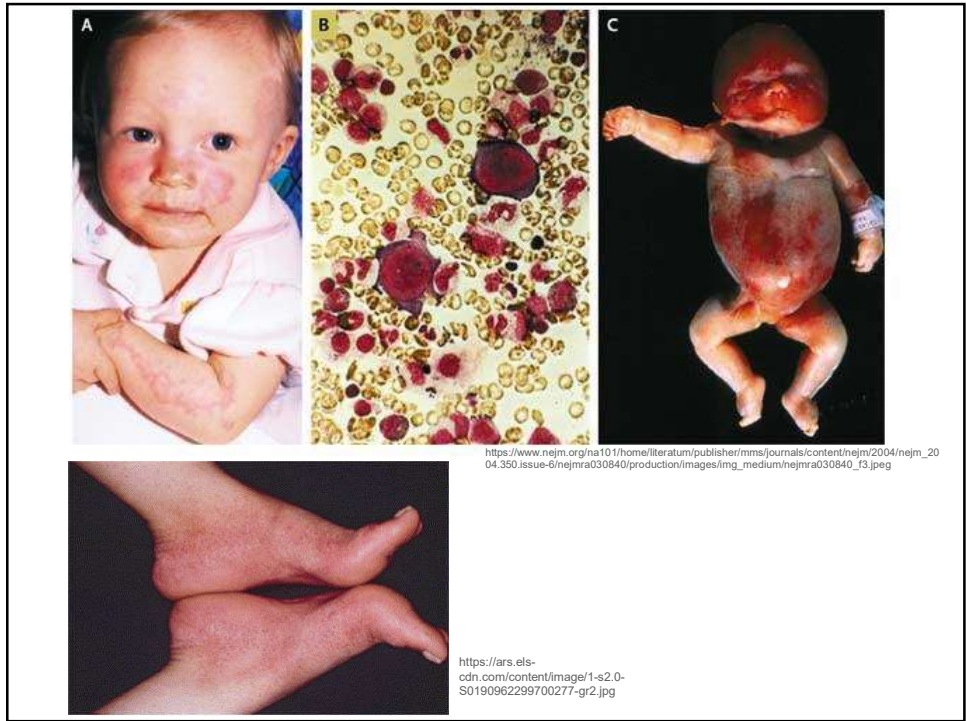
Parvovirus B19



<https://www.mayoclinic.org/content/dam/media/global/images/2023/04/05/parvovirus-infection-face-rash.jpg>

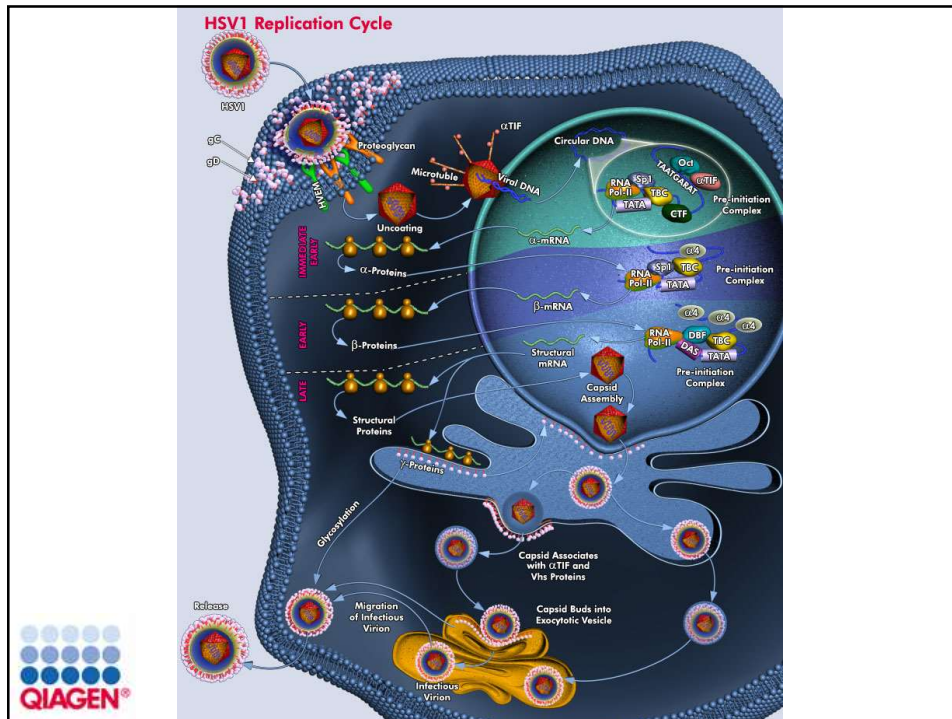
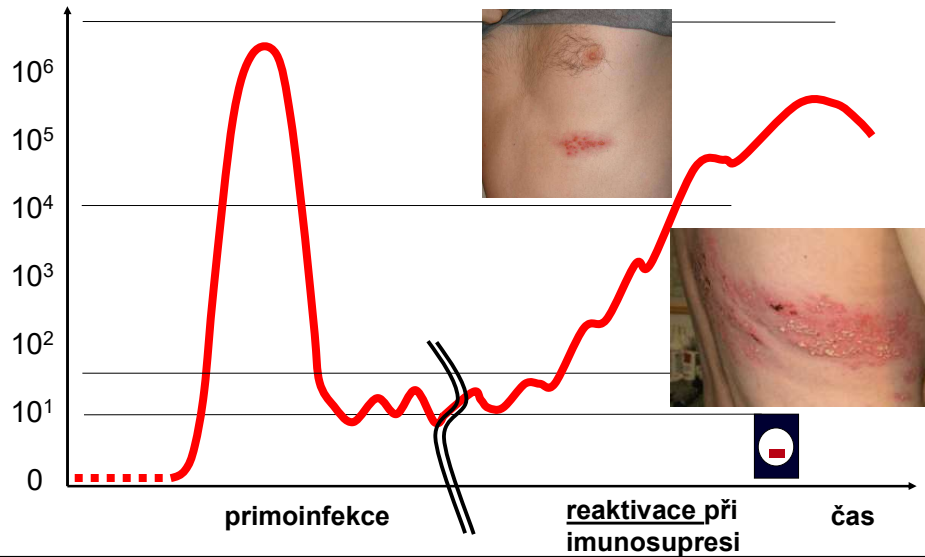
Parvovirus B19

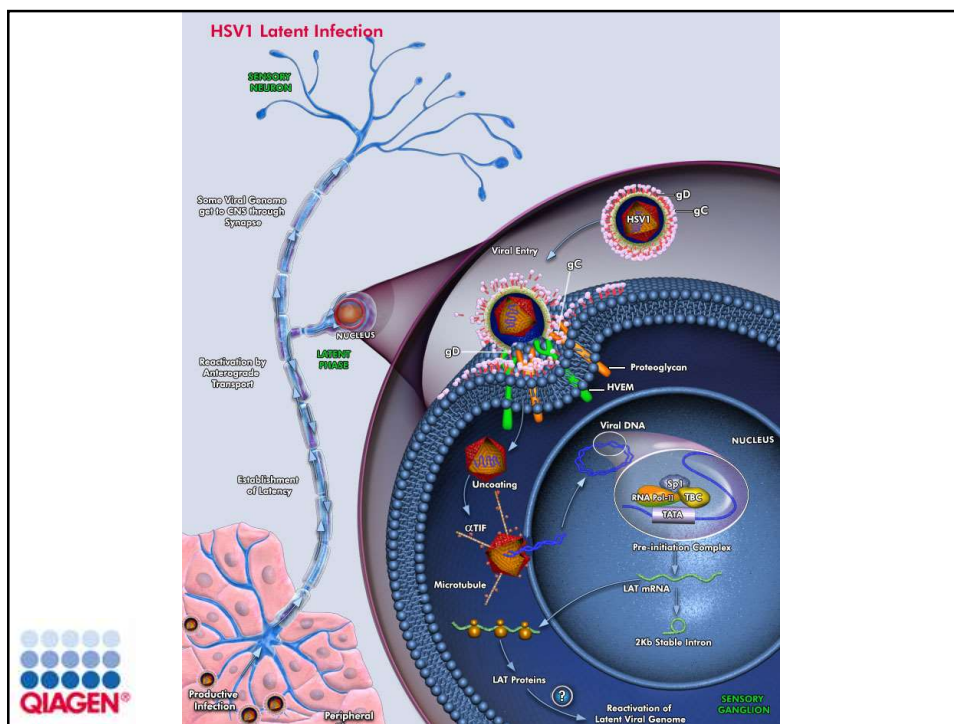




Latence s možností reaktivace

Přenos – pomocí tělních tekutin, ve kterých jsou herpesviry přítomny: sliny, moč, ale také mateřské mléko, krev,...



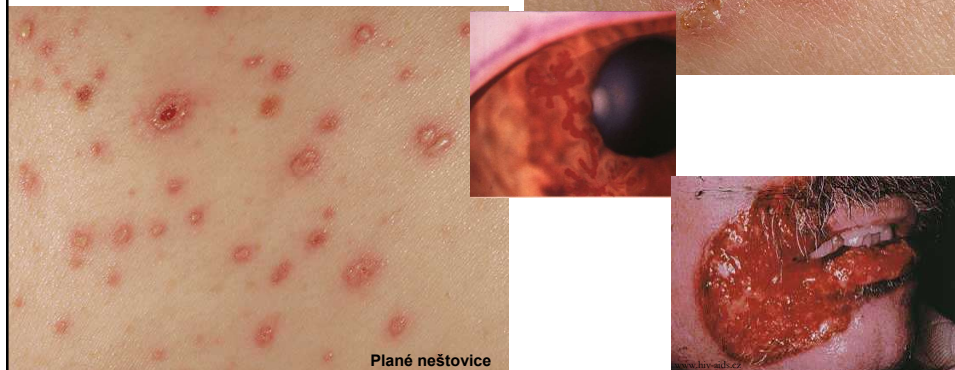
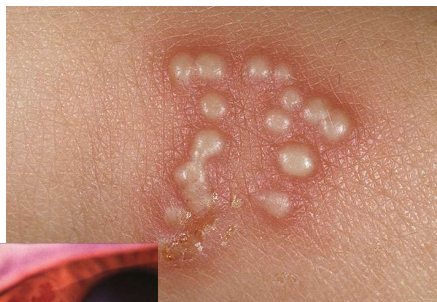

Patologické působení HSV a VZV

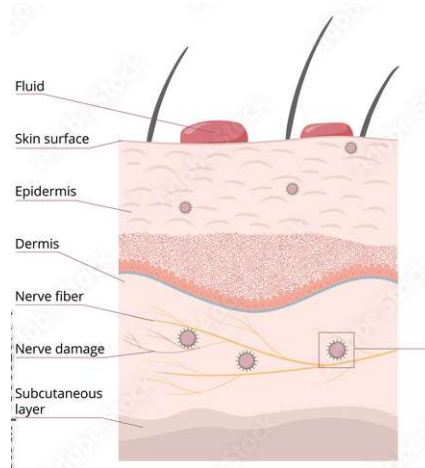
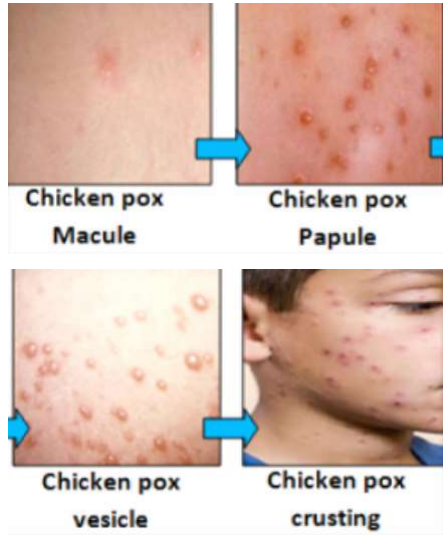
HSV – herpes simplex, benigní crbl. ataxie, gingivostomatitis, faryngotonsititis, **encefalitis, pneumonie, hepatitis**

VZV – plané neštovice, herpes zoster, pneumonie, encefalitis, hepatitis

– po BMT v případě preventivního podávání acykloviru méně často; bez něj v 80% reaktivace HSV



VZV and HSV

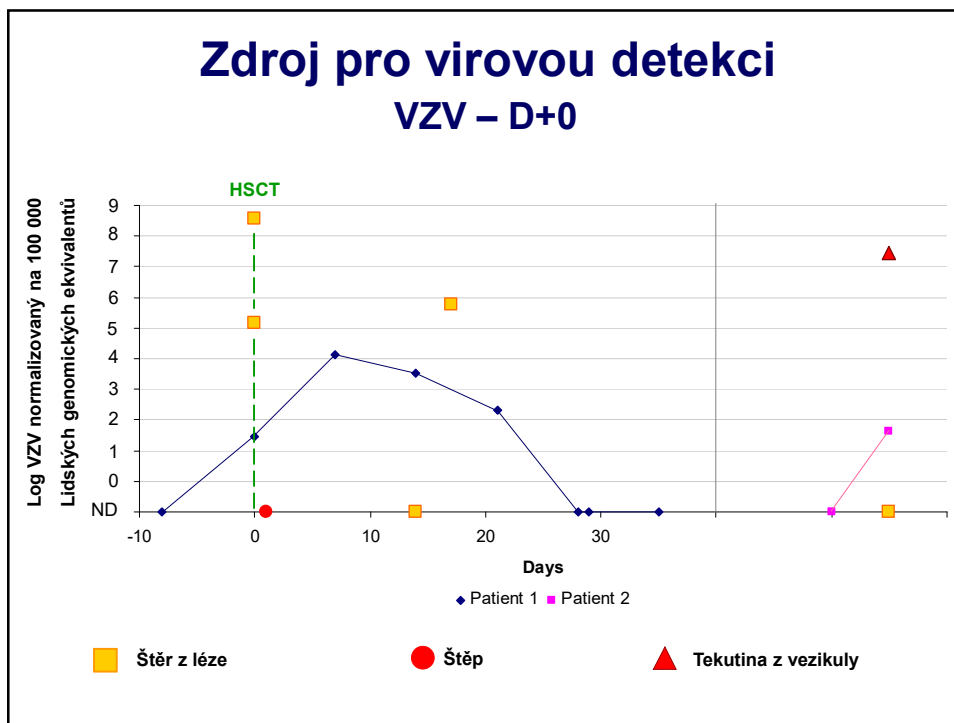
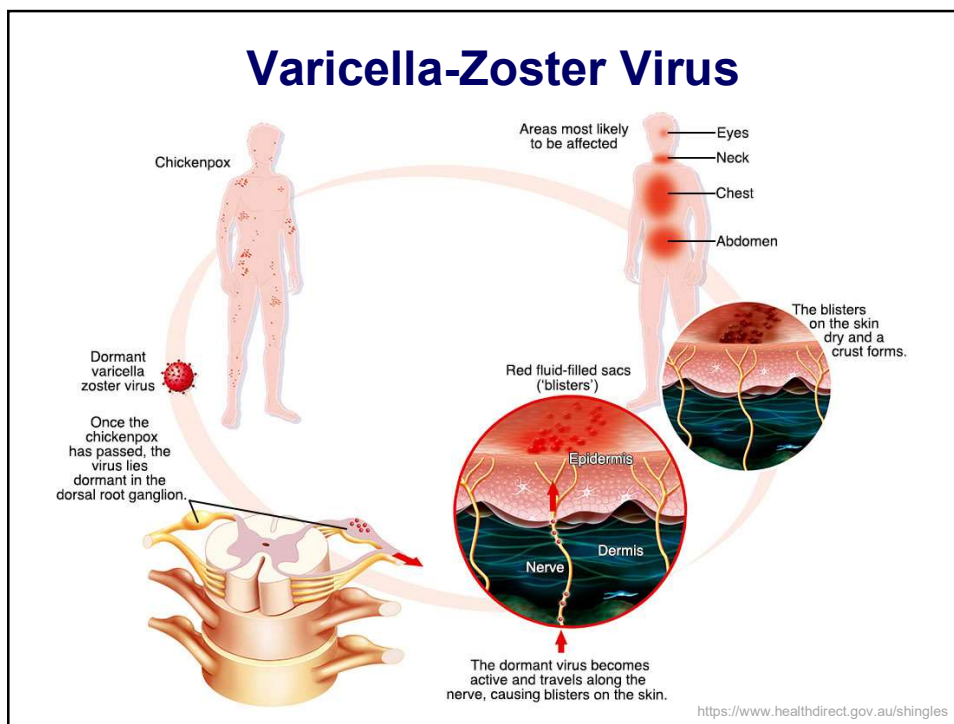


<https://allenkeyanocollege.weebly.com/clinical-manifestations-and-treatment.html>

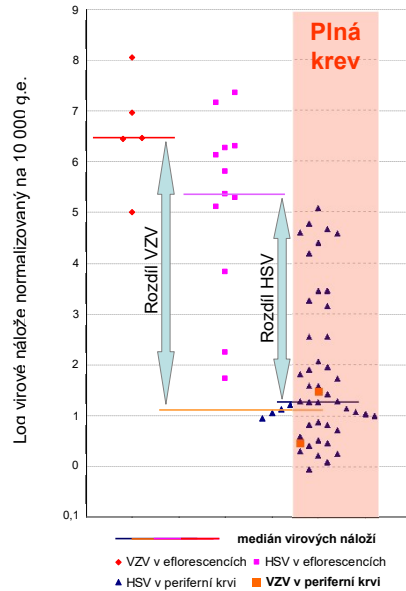
https://as2.ftcdn.net/v2/jpg/05/08/32/09/1000_F_508320994_kOwtpylLC11OFQFYLDQH0ZD1SPNF1dtj.jpg



https://www.youtube.com/watch?v=Jl8OeAh_Q8Y



Zdroj pro virovou detekci



Leden 2004 až srpen 2011

- HSV v **735** vzorcích od 266 pacientů
- VZV v **587** vzorcích od 148 pacientů
- 569 vzorků plné krve
- **43** vzorků stěrů z kůže, sliznic či aspirátů z efluorescencí (od 15 pac.)
- 227 vzorků dalších biologických materiálů (stolice, moč, likvory, tkáně)

HSV

- ve **12** vzorcích z efluorescencí od **9** pacientů; mediánem kvantity **439 465 NVC** (rozmezí 53-23 380 000 NVC)
- **6** pacientů ve vzorcích plné krve; mediánem náložě **18,7 NVC** (rozmezí 0,88 - 1 216 650 NVC)
- **4** ve stolici s mediánem **53 662 NVC** (rozmezí 1 248-900 000 NVC)

VZV

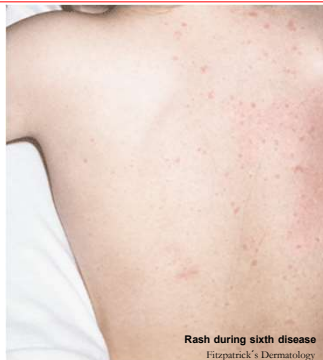- v **8** vzorcích z efluorescencí od **5** pacientů; medián kvantity **2 856 124 NVC** (rozmezí 13 939-114 464 380 NVC)
- U **2** pacientů j v krvi s kvantitou **30 a 2,9 NVC**

Šestý lidský herpesvirus Human herpesvirus 6 (HHV-6)

V současnosti 2 různé virové druhy

HHV-6 A

Neznámý patologický účinek
„Orphan virus“




HHV-6 B

Imunokompetentní hostitel

- Šestá exanthémová nemoc
- Febrilní křeče
- Encefalitida

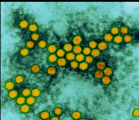
Imunokompromitovaný h.

- Encefalitida
- Myelosuprese
- Hepatitida
- Pneumonitida
- Perikarditida
- Zhoršené přilhojování kr. elementů



Picornaviridae - Coxsackieviruses

- Dříve bylo 30 coxsackievirů – lidské coxsackieviry A1 až A24 a B1 až B6 – v současné době jsou částí skupin Enterovirus A, Enterovirus B and Enterovirus C.
- Coxsackie virus je pojmenovaný po městečku Coxsackie (NY, USA), kde byly objevené Gilbertem Dalldorfem (1948-1949).
- ss (+) RNA virus, délka genomu 7,2-8,5 kb
- Coxsackie A – nekrózy svalů, úralýza a konjunktivitida
- Coxsackie B – menší poškození orgánů (susp. T1DM)
 - Obě skupiny jsou schopné způsobit meningitidy, myocarditidy a pericarditidy
- Coxsackie A sérotyp 16 je příčinou nemoci „Ruka, noha, ústa“.
- Encephalitida/myeloencephalitida






Hand Food & Mouth Disease

Hand, foot, and mouth disease, or HFMD, is a contagious illness that is caused by different viruses. Infants and children younger than 5 years old are more likely to get this disease. However, older children and adults can also get it. In the United States it is more common for people to get HFMD from spring to fall.

Symptoms
By Mayo Clinic Staff



Hand-foot-and-mouth disease may cause all of the following signs and symptoms or just some of them. They include:

- Fever
- Sore throat
- Feeling of being unwell (malaise)
- Painful, red, blister-like lesions on the tongue, gums and inside of the cheeks
- A red rash, without itching but sometimes with blistering, on the palms, soles and sometimes the buttocks
- Irritability in infants and toddlers
- Loss of appetite



http://www.nhs.uk/tools/documents/visual_guides_v2/data/baby_rashes/images/slideshow_6.jpg

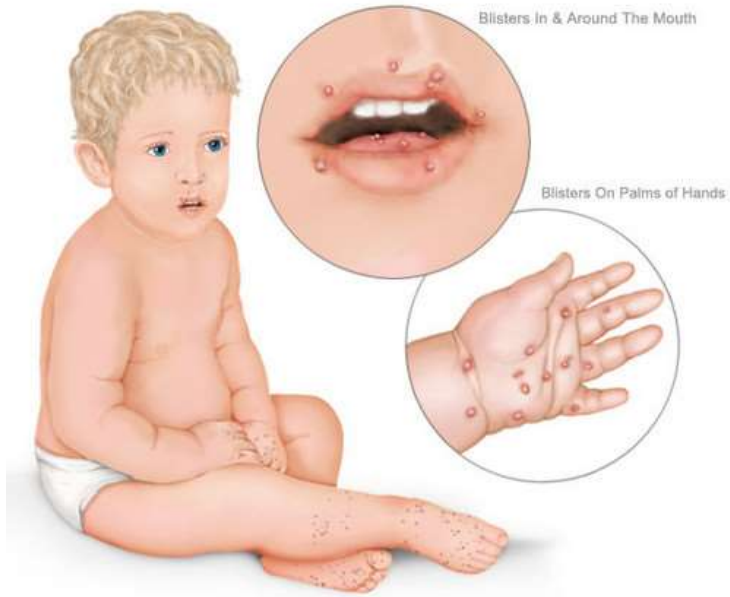http://images.slideplayer.com/19/5871386/slides/slide_27.jpg



<http://media.sphere.com/wp-content/uploads/2012/02/Hand-Foot-and-Mouth-Disease-Infants.jpg>

<http://www.bloggic.com/www.parentalissues.uk/media/2012/12/hand-foot-and-mouth.jpg>

Hand Food & Mouth Disease



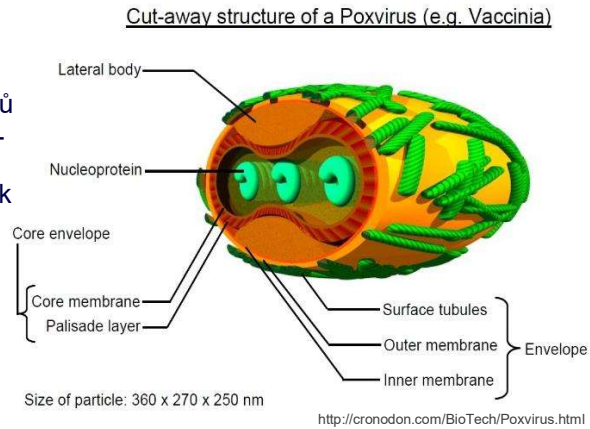
<http://healthosphere.com/wp-content/uploads/2012/02/Hand-Foot-and-Mouth-Disease1.jpg>



A ted' co?

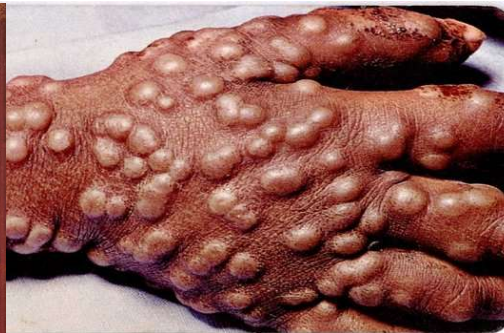Poxviry

- Komplexní struktura (symetrie)
- Lineární ds DNA
- Genom 130–375 kb kóduje přibližně 250 genů (více jak 100 polypeptidů-často imunogenních)
- Obalené, ale rezistentní k inaktivaci
- Replikace v cytoplasmě
- Vysoce druhově specifické
- Dnes ke konstrukci genových vektorů
- Lidská patologie je asociována se 4 rody:
 - Orthopoxvirus
 - Parapoxvirus
 - Yatapoxvirus
 - Molluscipoxvirus



Orthopoxvirus

- Virus pravých neštovic
 - Variola major (mortalita 20%), variola minor (mortalita 1-2%)
 - Eradikován (poslední diagnostikován v roce 1977)
 - Všechny eflorescence ve stejném stádiu vývoje
 - Primární replikace v dýchacích cestách
- Virus Vaccinie (použit k eradikaci pravých neštovic)
- Virus kravských neštovic (první vakcinace proti pravým neštovicím – Edward Jenner – 1796)



<http://www.smithsonianmag.com/ist/?next=/smart-news/queen-elizabeth-1-loved-live->

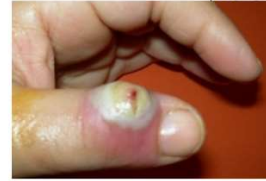http://www.wikihhealth.com/wp-content/uploads/2014/07/rsz_smallpox.jpg

Parapoxvirus

- Zoonózy
- Lidské infekce způsobují
 - Virus bovinné papulární stomatitidy
 - Orf virus
 - Pseudocowpox virus
- Aftózní eflorescence na sliznicích, případně kůži
Klinicky se nazývají -“farmyard pox“

Orf (Ecthyma contagiosum)


- C/P:
 - Typically presents as a papule/nodule on the dorsal index finger.
 - **Progression through several stages:**
 - maculopapular
 - targetoid
 - weeping nodule
 - regenerative dry stage with black dots
 - papillomatosis
 - regression with a dry crust
 - **Other Findings;** Ascending *lymphangitis*, *lymphadenopathy*, *malaise*, and *fever* may occur.
 - Bacterial *superinfection* may occur.
 - *Erythema multiforme* occasionally occurs 10 to 14 ds. later



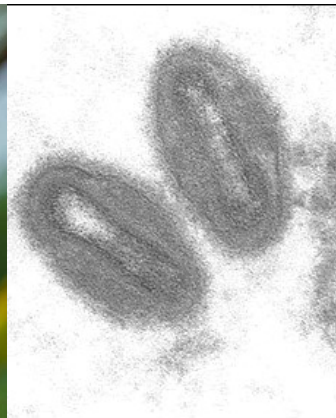
<http://www.slideshare.net/HimaFarag/viral-diseases-of-the-skin-other>

Yatapoxvirus

- M-pox virus
 - Onkogenní virus – histiocytomy (nádory z makrofágů) u lidí a opic (např. *Macaca fascicularis*)
 - Vyskytuje se u řeky Niger



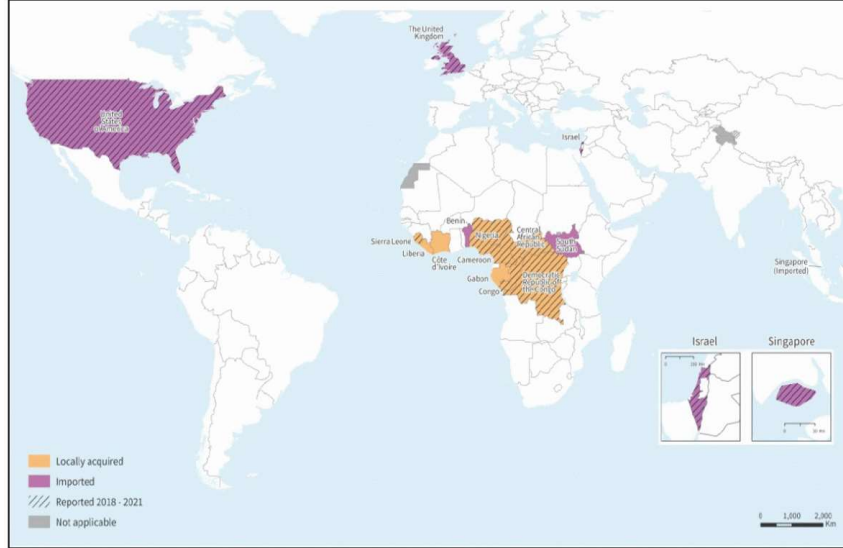
https://upload.wikimedia.org/wikipedia/commons/9/9f/Macaca_fascicularis.jpg



https://en.wikipedia.org/wiki/Monkeypox_virus#/media/File:Monkeypox.gif

Yatapoxvirus

- M-pox virus



https://www.cdc.gov/mmwr/volumes/72/wr/mm7203a4.htm?_r=0&_id=mm7203a4_w011_down

Yatapoxvirus

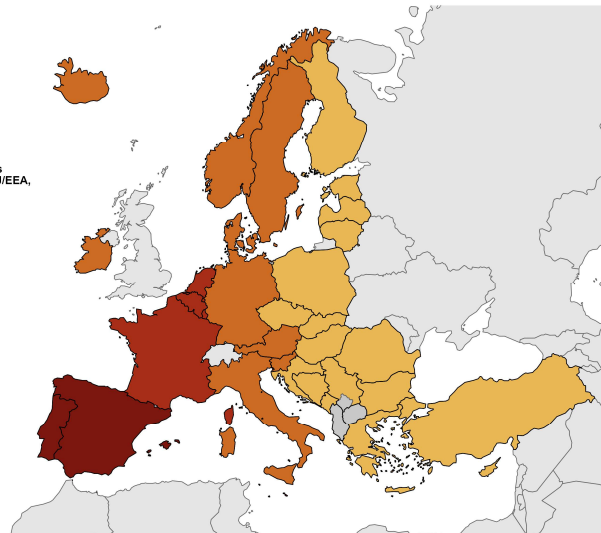
- M-pox virus



Geographical distribution of cumulative confirmed mpxv cases per 1 000 000 population in the EU/EEA, Western Balkans and Türkiye, as of 07 Sep 2023

- ≥100 cases per 1 000 000
- 50-99 cases per 1 000 000
- 10-49 cases per 1 000 000
- < 10 cases per 1 000 000
- No reported cases
- Not included

Countries not visible in the main map extent
 ■ Malta
 ■ Liechtenstein

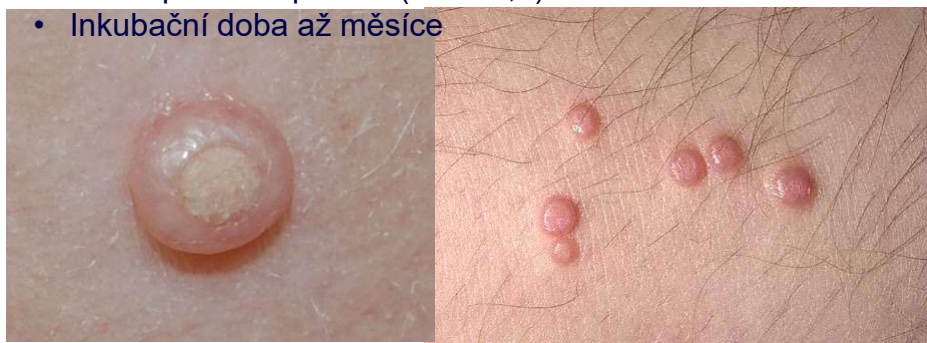

Administration boundaries: © EuroGeographics
 The boundaries and names shown on this map do not imply official endorsement or acceptance by the European Union. ECDC. Map produced on 07 Sep 2023

<https://monkeypoxreport.ecdc.europa.eu/>

Molluscipoxvirus

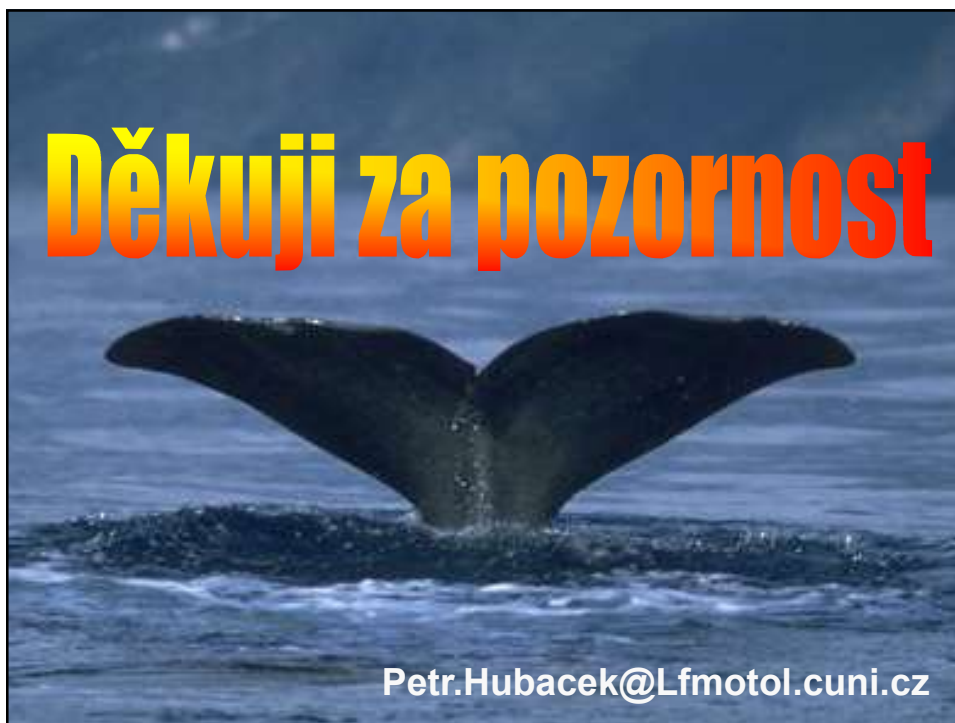- Molluscum contagiosum
 - virová infekce kůže, vzácněji sliznicových membrán
 - charakteristická tvorbou bradavičnatých útvarů
 - infekce lidí, primátů a klokanů
- přenos kontaktem
- 4 typy
- Často pohlavní přenos (MCV 1,2)
- Inkubační doba až měsíce



<http://www.dermapics.com/molluscum%20contagiosum.html>

<http://www.molluscumrx.com/molluscum-contagiosum-pictures/>

Děkuji za pozornost



Petr.Hubacek@Lfmotol.cuni.cz