

RECIDIVUJÍCÍ BOLESTI BŘICHA – RACIONÁLNÍ PŘÍSTUP

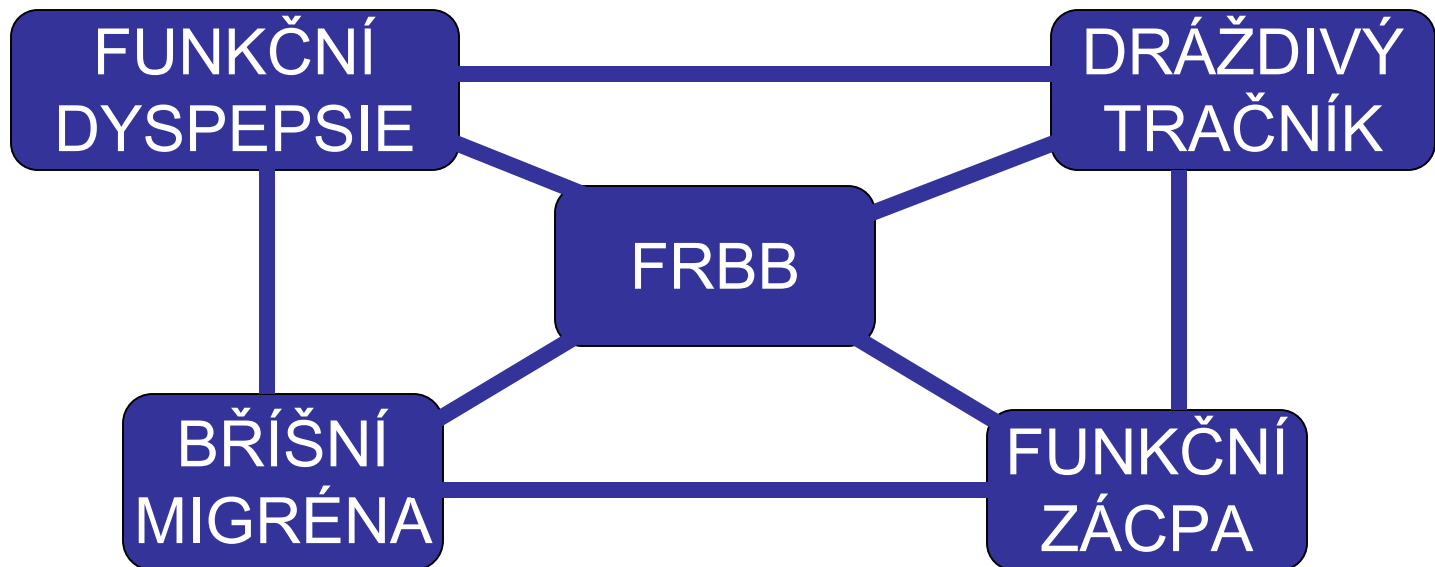
JIŘÍ BRONSKÝ
PEDIATRICKÁ KLINIKA
UK 2.LF A FN MOTOL, PRAHA

NEJČASTĚJŠÍ GASTROENTEROLOGICKÁ DIAGNÓZA

- > 4R; 10-20 %; NEJČASTĚJI FUNKČNÍ
- MŮŽE BÝT VELMI NÁKLADNÁ
- MŮŽE BÝT RISKANTNÍ
 - PRO LÉKAŘE (PŘEHLÉDNUTÍ)
 - PRO PACIENTA (PŘEVYŠETŘENÍ, ULÉČENÍ)
- PSYCHOLOGICKÉ ASPEKTY
- LZE DOPORUČIT POSTUP ?

KRITÉRIA FRBB – UpToDate® 2014

- > 2M
- BEZ **VAROVNÝCH ZNÁMEK**
- NORMÁLNÍ FYZIKÁLNÍ NÁLEZ
- NEGATIVNÍ STOLICE NA O.K.



VAROVNÉ ZNÁMKY - ANAMNÉZA

Historical findings

Involuntary weight loss

Difficulty swallowing (dysphagia) or painful swallowing (odynophagia)

Significant vomiting (bilious, protracted, projectile, or otherwise worrisome)

Chronic severe diarrhea (≥ 3 loose or watery stools per day for more than two weeks)

Unexplained fever

Urinary symptoms (change in bladder function, dysuria, hematuria, flank pain)

Back pain

Family history of IBD, celiac disease

Bloody diarrhea

Melena (black, tarry stools)

Skin changes (rash, eczema, hives)

VAROVNÉ ZNÁMKY - ANAMNÉZA

Malabsorption (IBD, celiac disease, pancreatitis), malignancy

Eosinophilic esophagitis, pill esophagitis, infectious esophagitis, achalasia

Acid-peptic disease, eosinophilic gastroenteritis, bowel obstruction, hepatobiliary disease, metabolic (eg, DKA, adrenal crisis), cholecystitis, intracranial lesion

Enteric infection (parasitic, bacterial, viral), IBD, immune deficiency, celiac disease, food protein-induced enteropathy

Infectious or inflammatory process; familial Mediterranean fever

Recurrent urinary tract infection; nephrolithiasis

Referred pain (eg, chronic pancreatitis)

Inflammatory bowel disease, celiac disease

IBD

Acid peptic disease, Meckel diverticulum

IBD, celiac disease, food allergy

VAROVNÉ ZNÁMKY – FYZIKÁLNÍ VYŠETŘENÍ

Examination findings

Deceleration in linear growth (eg, height gain <5 cm/year in a prepubertal child), and/or delayed puberty

Oral aphthous ulcerations

Localized right upper quadrant tenderness

Localized right lower quadrant pain

Left lower quadrant pain

Suprapubic tenderness

Hepatomegaly

Splenomegaly

Costovertebral angle tenderness

Perianal abnormalities (eg, skin tags, fissures, fistulae)

Guaiac positive stool

VAROVNÉ ZNÁMKY – FYZIKÁLNÍ VYŠETŘENÍ

IBD

IBD

Hepatobiliary disease (eg, gallstones, cholecystitis, extrahepatic bile duct [choledochal cyst])

Ovarian cyst or mass, chronic appendicitis

Constipation, ovarian cyst or mass, ulcerative colitis

Urinary tract infection

Chronic hepatitis, hepatobiliary disease, storage disease (eg, Gaucher disease)

Hemolytic disease, splenic infarct, splenic abscess, storage disease

Urinary tract infection

IBD

Enteric infection, IBD, juvenile polyps, acid-peptic disease, foreign body, vasculitis (eg, polyarteritis nodosa); proximal small bowel disease (Crohn disease, *H. pylori*, peptic disease, celiac disease)

OPTIMÁLNÍ VYŠETŘOVACÍ POSTUP ?

VYSOCE SENZITIVNÍ + LEVNÝ
PATOLOGICKÝ VÝSLEDEK NEMUSÍ MÍT VZTAH K DG.

MINIMALISTICKÝ (OPTIMÁLNÍ ?) PŘÍSTUP

Functional abdominal pain generally can be diagnosed correctly by the primary care clinician in children 4 to 18 years of age with chronic abdominal pain when there are no alarm symptoms or signs, the physical examination is normal, and the stool sample tests are negative for occult blood, without the requirement of additional diagnostic evaluation.

AAP, Pediatrics 2005;115:812.; NASPGHAN, JPGN 2005;40:249–261.
Schurman JCOM 2014, 21(1), 39-48.
Clouse RE et al. GASTROENTEROLOGY 2006;130:1492–1497.

OPTIMÁLNÍ VYŠETŘOVACÍ POSTUP ?

DG. FRBB NENÍ SELHÁNÍM DG. POSTUPU

TRADIČNÍ PŘÍSTUP

Screening:	200-1000 Kč
Full blood count	
ESR (or C-reactive protein)	
Stool examination (including occult blood)	
Urinalysis	

IgA + anti-tTG ?; ionty, urea, JT ? hCG ?

ADHB guidelines 2012; CCNC guidelines 2013; Queensland 2011; SPH NHS 2013; WGO 2013; DEVANARAYANA NM et al. 2009

OPTIMÁLN VYŠETŘOVACÍ POSTUP ?

FRBB NENÍ DG. PER EXCLUSIONEM

MAXIMALISTICKÝ PŘÍSTUP

Screening:	In selected cases:
Full blood count	Abdominal X-ray
ESR (or C-reactive protein)	Abdominal ultrasound
Stool examination (including occult blood)	Endoscopy (and biopsy)
Urinalysis	Barium contrast studies

ADHB guidelines 2012; CCNC guidelines 2013; Queensland 2011; SPH NHS 2013; WGO 2013; DEVANARAYANA NM et al. 2009

OPTIMÁLNÍ VYŠETŘOVACÍ POSTUP ?

CT, MR

CALPROTECTIN
TU-MARKERY

MAXIMALIS

METABOLICKÉ
VADY

LAPAROSKOPIE

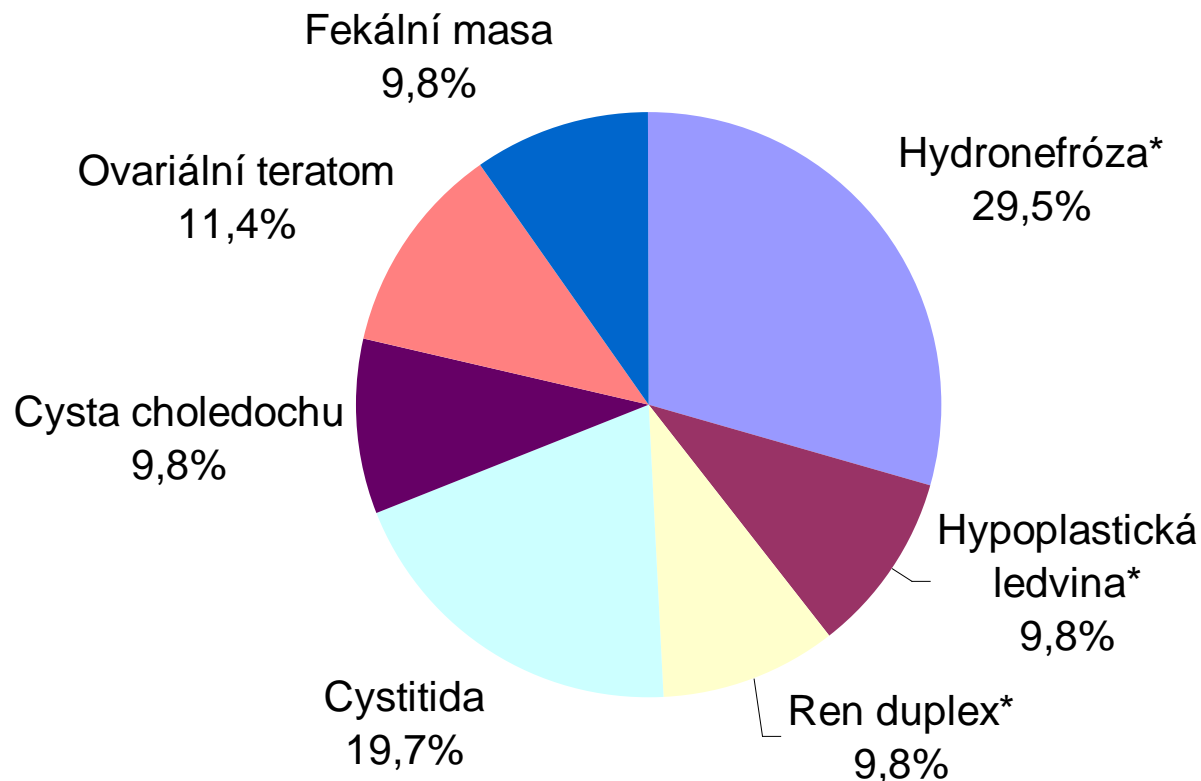
reen	In selected cases:
ein)	Anal X-ray
occult	(biopsy)
	st studies

Role USG

644 pacientů s rekurentní bolestí břicha

10 (1,5 %) patologie na USG

5 (0,8 %) způsobovalo bolesti břicha (a všechny měly alespoň 1 varovný signál)



Co nevyšetřovat?

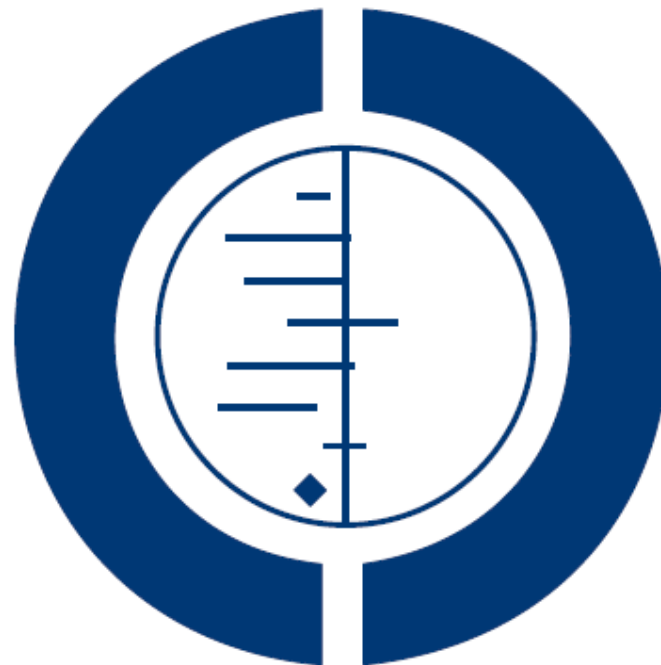- Ag H. pylori ve stolici jen ke kontrole
- Serologie na H. pylori - nikdy
- IgG, IgA na potravinové alergenů (např. BKM) - nikdy

CÍL LÉČBY ?

- NÁVRAT DO NORMÁLNÍHO ŽIVOTA
 - ŠKOLA
 - KAMARÁDI
 - KROUŽKY
 - RODINA
- NIKOLIV ELIMINACE BOLESTI

Psychological therapies for the management of chronic and recurrent pain in children and adolescents (Review)

Eccleston C, Palermo TM, Williams ACDC, Lewandowski Holley A, Morley S, Fisher E, Law E



**THE COCHRANE
COLLABORATION®**

JAK LÉČIT ?

- DLE RCT JE EFEKTIVNĚJŠÍ PSYCHOLOGICÁ INTERVENENCE
 - KBT
 - RELAXACE
 - DISTRAKCE
 - HYPNÓZA
 - JÓGA, BIOFEEDBACK
- NEŽ „STANDARDNÍ“
 - EDUKACE
 - DIETNÍ OPATŘENÍ
- VĚTŠINOU FRBB VYMIZÍ ČASEM
- KE SPECIALISTOVI ODESLAT DÍTĚ, U NĚJŽ NENÍ ÚSPĚŠNÁ LÉČBA V PRIMÁRNÍ PÉČI

DISKUTABILNÍ EFEKT...

- OMEZENÍ SACHARIDŮ
- ZVÝŠENÍ VLÁKNINY
- PROBIOTIKA (L.rhamnosus, L. reuteri, VSL#3, S. boulardii)
- PEPPERMINTOVÝ OLEJ
- H₂ BLOKÁTORY
- PPI, ANTIDEPRESIVA ?

- NEUTVRZUJEME PACIENTA V DIAGNÓZE ?
- PLACEBO EFEKT ?

SPOUŠTĚČE (TRIGGERS)

- eliminačně-expoziční test ?
- individuální přístup

MLÉKO

FODMAP

LEPEK

NENÍ EBM A HROZÍ NUTRIČNÍ DEFICITY !!!

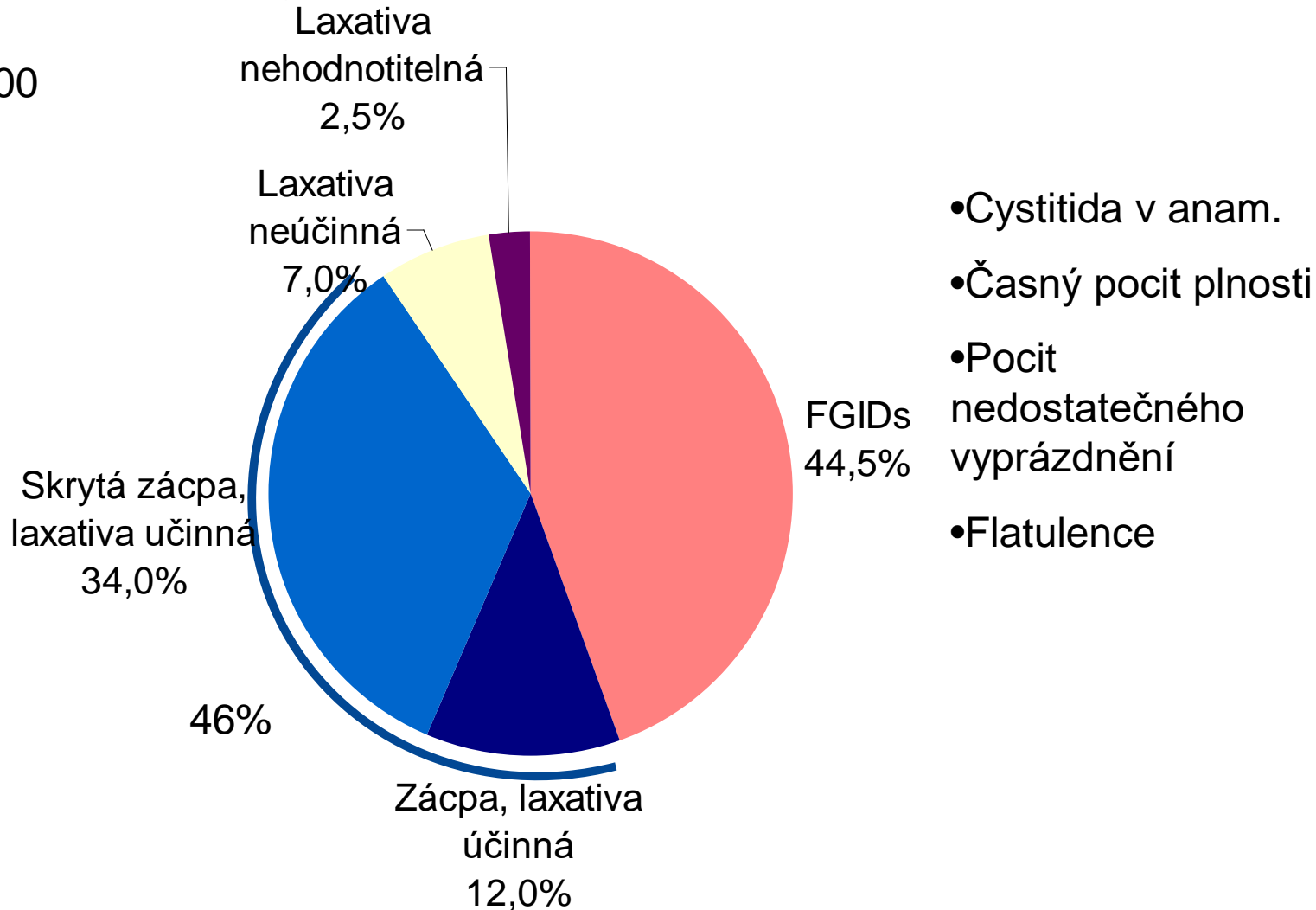
DALŠÍ MOŽNOSTI LÉČBY

- MENŠÍ, FREKVENTNĚJŠÍ PORCE
- LÉČBA ZÁCPY (MACROGOLUM-PEG)
- **PACIENTA SLEDOVAT !!!**
 - ÚSPĚCH LÉČBY
 - ROZVOJ VAROVNÝCH ZNÁMEK

Zácpa ↔ bolest břicha

Diagnostická kritéria RAP

N = 200



KDY POSLAT ?

When to refer the child with Chronic Abdominal Pain to a Paediatric Clinic:

- Diagnostic uncertainty
- Excessive parental anxiety
- School absenteeism
- Suspicion of serious gastrointestinal disease (persistent vomiting, weight loss, dysphagia)
- Night-waking
- Pain localized away from the umbilicus
- Poor growth or weight loss
- Extra-intestinal symptoms e.g. fever, rash, mouth ulcers, joint pain)
- Blood in stools
- Anaemia
- Raised ESR
- Family history of peptic ulcer or inflammatory bowel disease