

# Virové infekce obecně a DNA viry



MUDr. Petr Hubáček, Ph.D.

Ústav lékařské mikrobiologie  
Klinika dětské hematologie a onkologie,  
Fakultní Nemocnice Motol a 2. lékařské fakulty UK



## Co je virus?

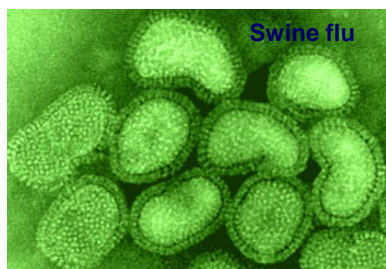
**Jsou submikroskopické částice, složené z nukleové kyseliny a bílkovin, infikující a reprodukcují se v buňce.**

**Pomnožení viru probíhá pouze v infikované buňce.**

Viry neobsahují translační systém, tvořený z ribozómů a z transferových RNA, který je pro syntézu proteinů nezbytný. Proto syntéza virových proteinů může proběhnout jen s použitím translačního systému hostitelských buněk organismů, jako jsou bakterie, živočichové a rostliny.

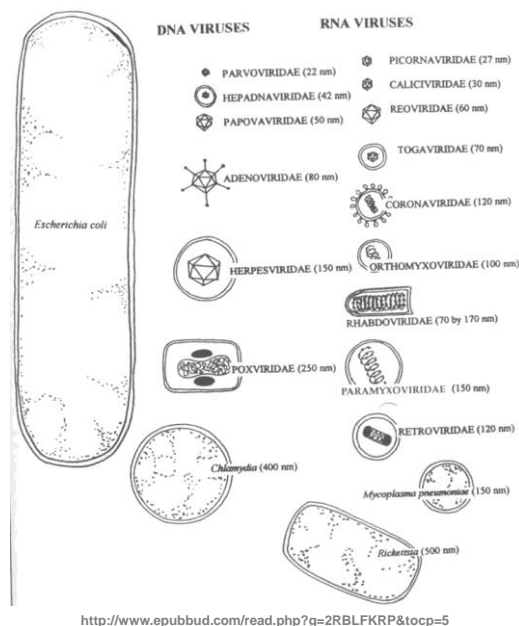
**Některé viry, např. poxviry, herpesviry nebo rabdoviry obsahují enzymy uplatňující se při virové reprodukci uvnitř svých virionů.**

**Virion je kompletní zralá virová částice schopná infikovat buňku.**



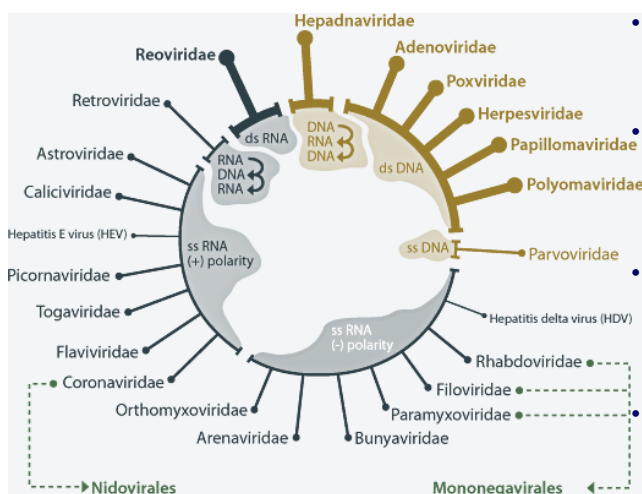
**Život je boj.**

## Jak vypadají?



- Různá symetrie kapsidy – nejčastěji icosahedrání
- Mohou být balené i neobalené
- Důležité jsou na viru povrchové molekuly určující buněčné receptory pro vazbu a tím jednotlivé typy buněk, případně druhy hostitelů.

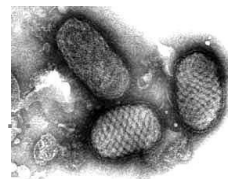
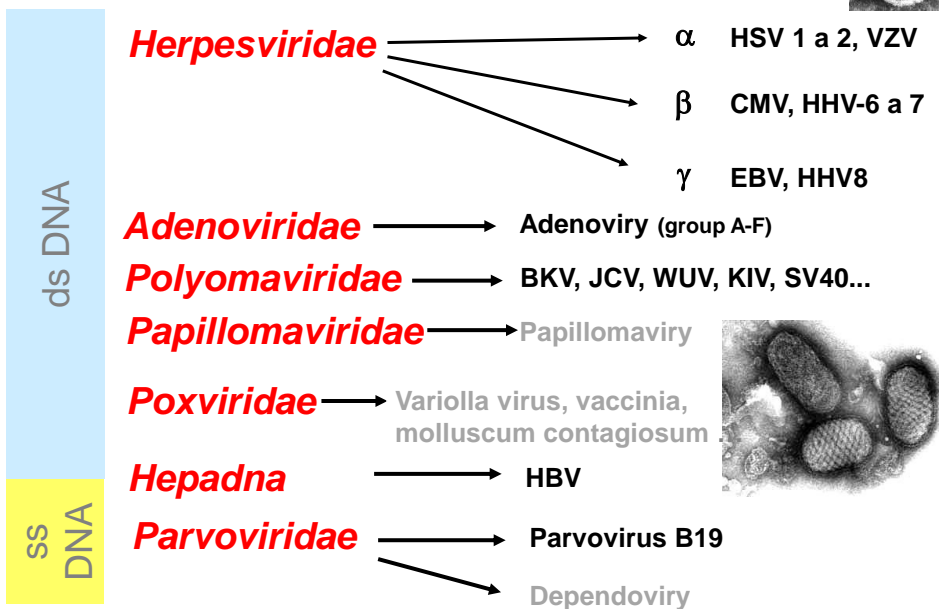
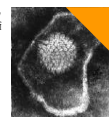
## Jak vypadají?



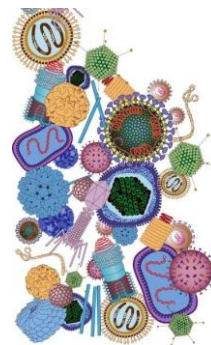
- Kódující NK může být ss i ds DNA a RNA
- Velikost genomu se pohybuje řádově od 3 kB až po  $\approx 200$  kB
- Genom může být segmentovaný i nesegmentovaný
- Lineární i cirkulární

## DNA viry

<http://www.nlm.nih.gov/bsd/astander/party322.jpg>



## Rovnováha u (imunosuprimovaného) pacienta



**Imunitní systém**  
(imunosupresivní léčba, chemoterapie, ...)



**Patogeny**  
Regulované lymfocyty – viry, mykózy

## Vyšetřovací metody ve virologii

- Mikroskopické **Přímá detekce**
- Kultivační
- Průkaz antigenu
- Průkaz nukleové kyseliny

---

- Průkaz protilátek
- (Příznaky onemocnění)

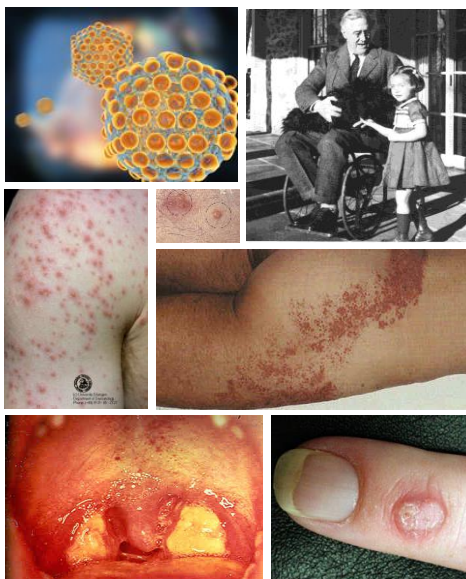## Nepřímá detekce

### Příznaky nemoci

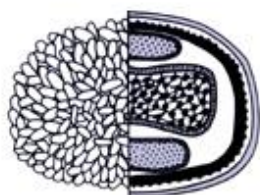Klinické příznaky vedoucí k podezření na virovou infekci (poliomyelitida) byly poprvé popsány 3 700 let př. n. l. v Egyptě.

Typické příznaky jsou například u:

- varicelly
- zosteru
- plně rozvinuté IM
- papillomavirové infekce (bradavice)
- u HHV-8 a dalších virových infekcí



## DNA VIRUSES



Poxviridae



Herpesviridae



Adenoviridae



Papovaviridae



Parvoviridae

## REVERSE-TRANSCRIBING VIRUSES



Hepadnaviridae

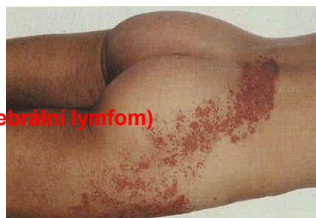
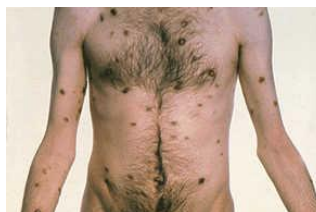
Retroviridae

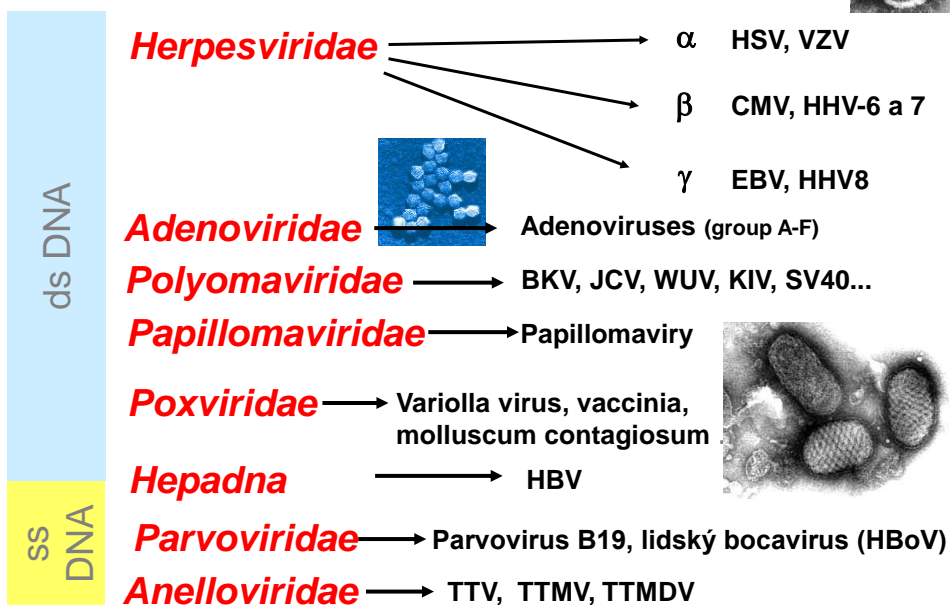
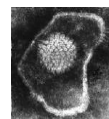
## Proč DNA viry?

**Indikativní onemocnění** pro klasifikaci HIV infekce jako rozvinutého onemocnění AIDS (kritéria SZO):

1. pneumocystová pneumonie
2. toxoplazmová encefalitida
3. ezofageální, tracheální, bronchiální nebo plicní kandidóza
4. **chronický anální herpes simplex nebo herpetická bronchitida, pneumonie nebo ezofagitida**
5. **CMV retinitida**
6. **generalizovaná CMV infekce (kromě jater a sleziny)**
7. **progressivní multifokální leukoencefalopatie**
8. recidivující salmonelová bakteriémie
9. recidivující pneumonie v průběhu 1 roku
10. chronická intestinální kryptosporidióza
11. chronická intestinální isosporóza
12. extrapulmonální kryptokoková infekce
13. diseminovaná nebo extrapulmonální histoplazmóza
14. diseminovaná kokcidioidomykóza
15. tuberkulóza
16. diseminovaná nebo extrapulmonální atypická mykobakteriíza
17. **Kaposiho sarkom**
18. **maligní lymfomy (Burkittův, imunoblastický a primárnícerebrální lymfom)**
19. invazivní karcinom děložního hrdla
20. HIV encefalopatie
21. wasting syndrom



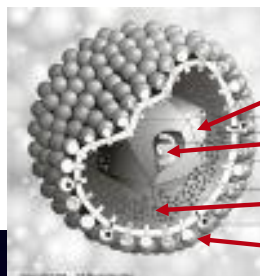
## DNA viry



**Se kterými DNA viry se praktický lékař může potkat nejčastěji a proč?**

# Herpesviry

- jsou ds DNA obalené viry
- genom má 125-240 kb
- kapsida má ikosaedrální strukturu
- průměr kapsidy je přibližně 100 nm

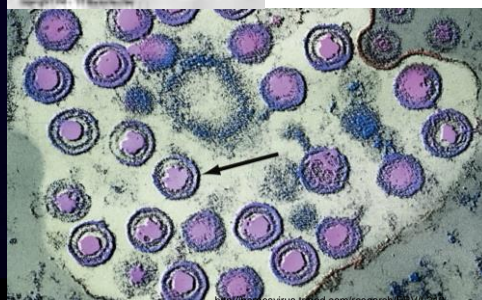
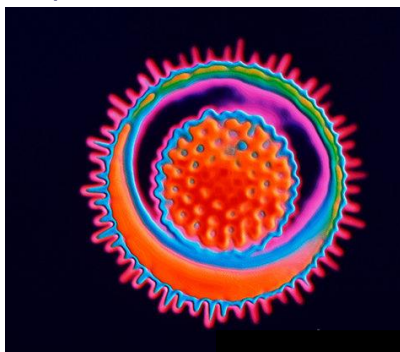


kapsida

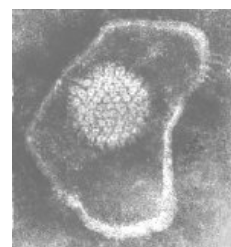
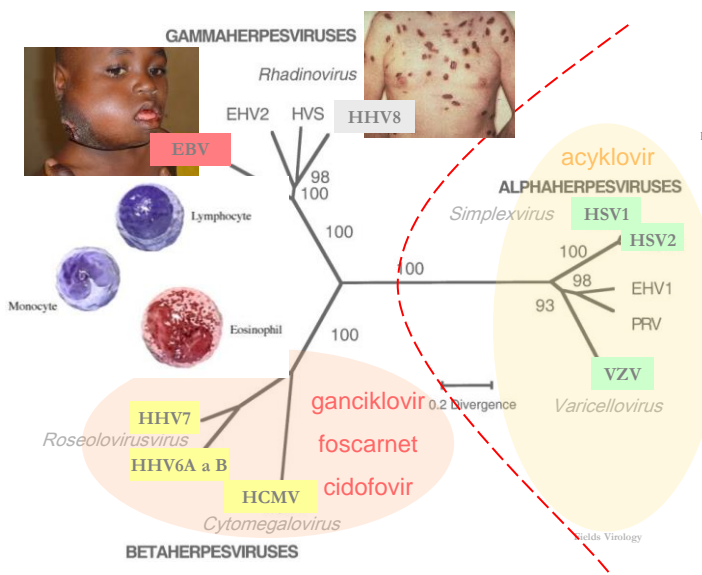
DNA

tegument

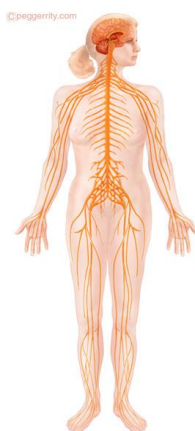glykoproteiny



# Taxonomie

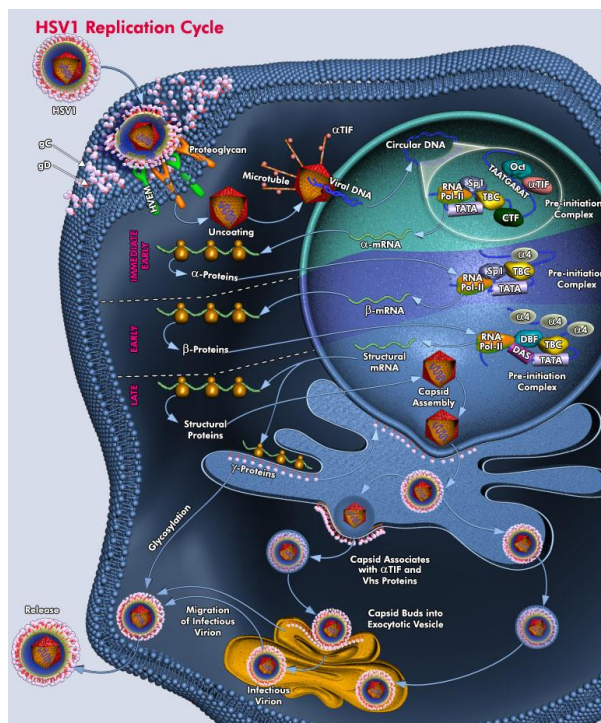
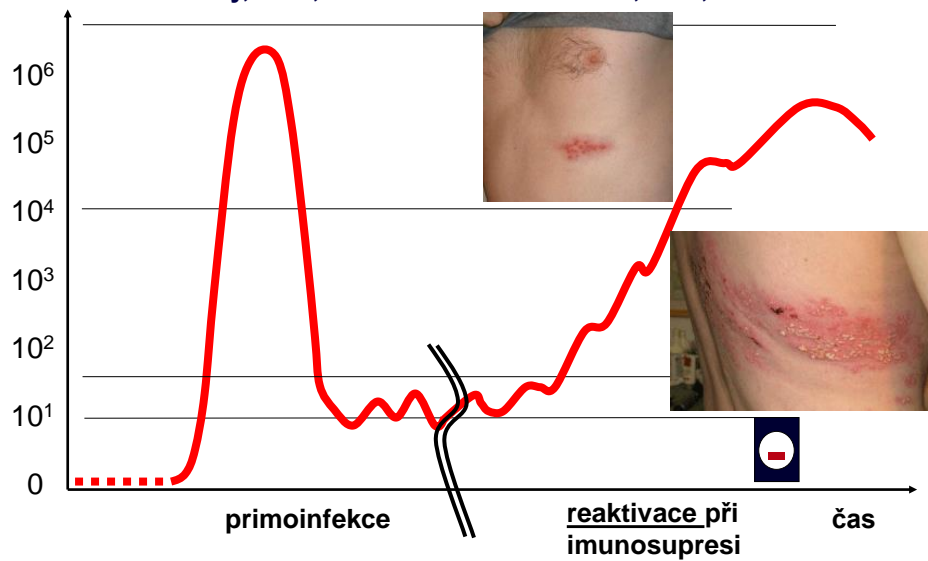


<http://www.tulane.edu/~dmsander/garyfarweb.html>

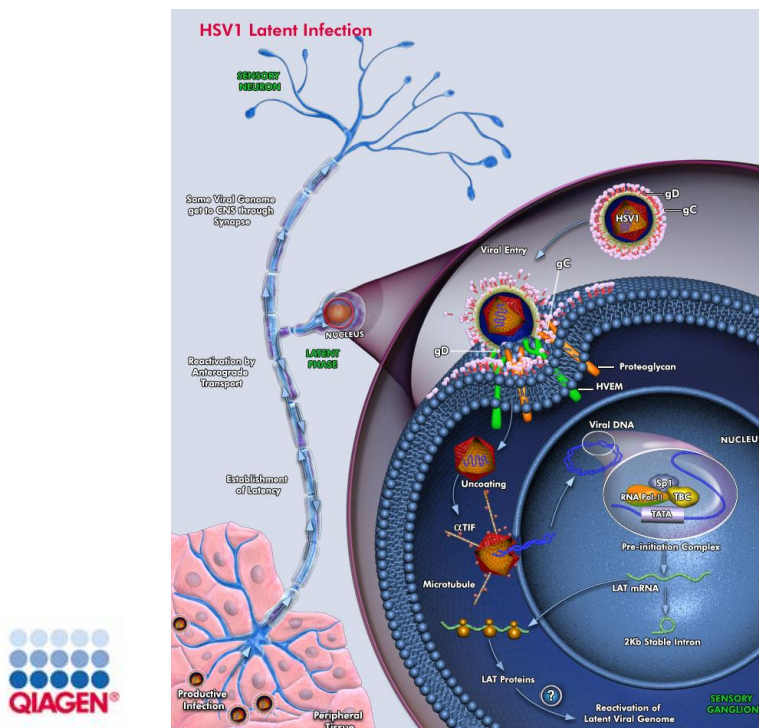


## Latence s možností reaktivace

Přenos – pomocí tělních tekutin, ve kterých jsou herpesviry přítomny: sliny, moč, ale také mateřské mléko, krev,...





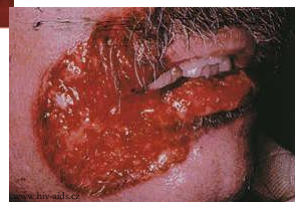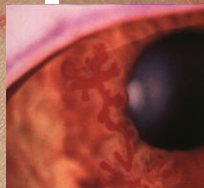

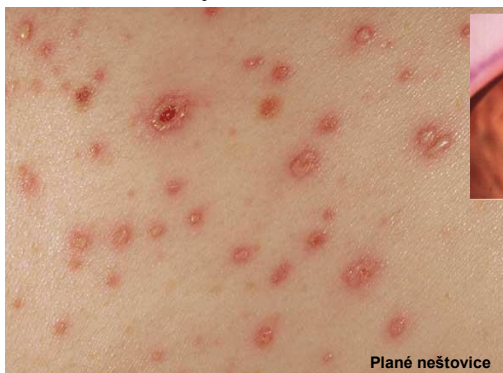
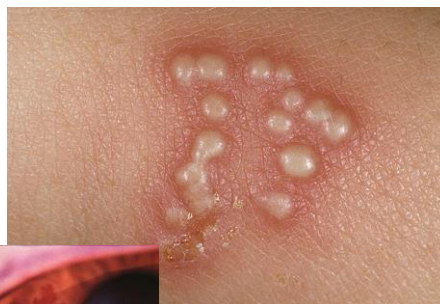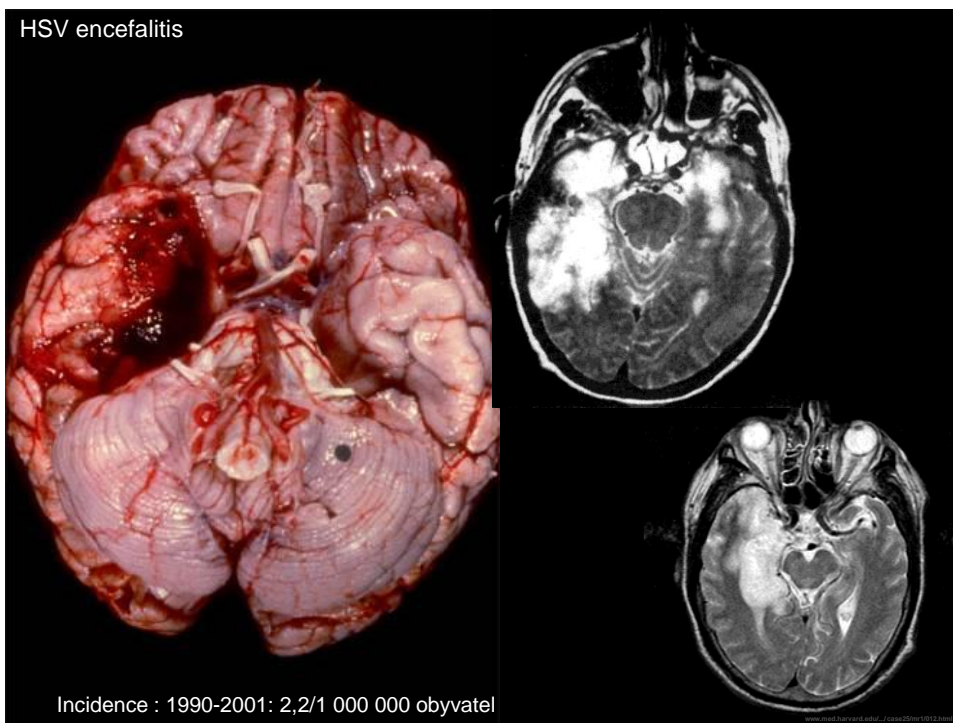
## Patologické působení HSV a VZV

HSV – herpes simplex, benigní crbl. ataxie, gingivostomatitis, faryngotonsititis, **encefalitis, pneumonie, hepatitis**

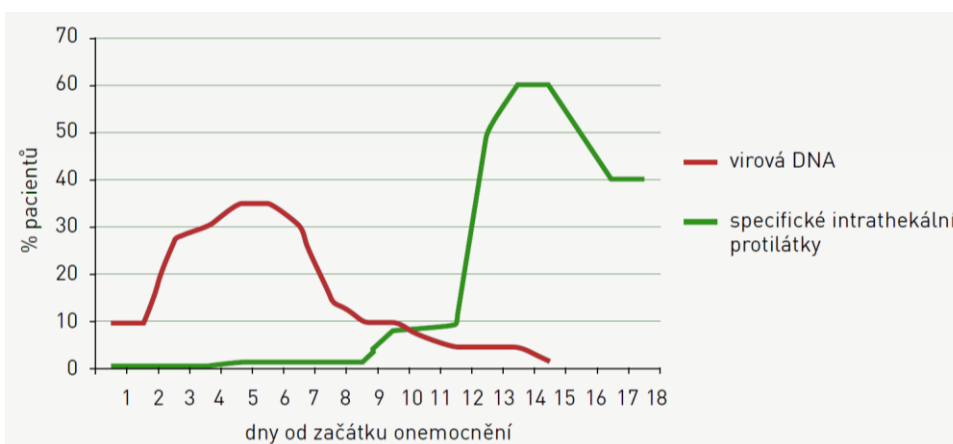
VZV – plané neštovice, herpes zoster, pneumonie, encefalitis, hepatitis

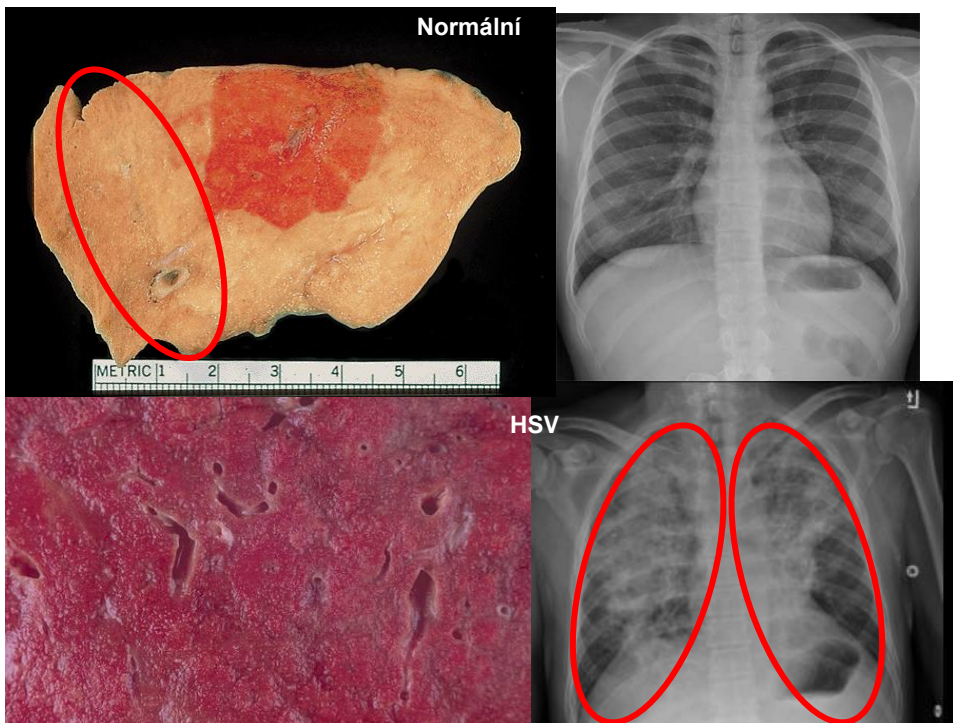
– *po BMT v případě preventivního podávání acykloviru méně často; bez něj v 80% reaktivace HSV*





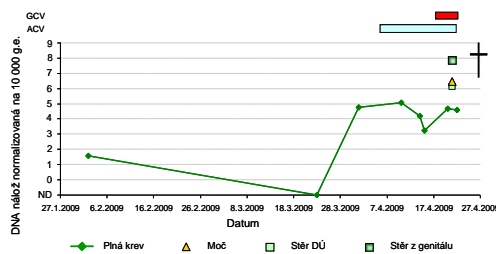
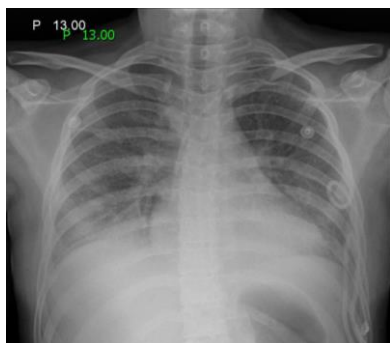
## Protilátková odpověď na virovou infekci a detekce viru v CSF



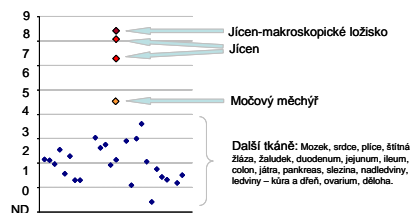


## Nad čím myslet u stanovení diagnózy? Rozsah a přítomnost postižení různých orgánů.

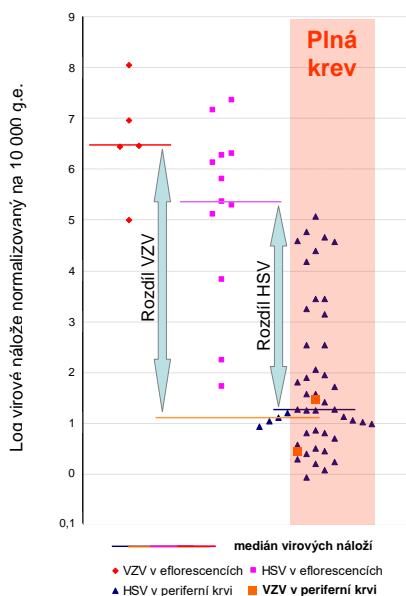
**HSV** (dívka léčená pro ALL)



**Kvantita HSV detekovaná v tkáních získaných při anatomicko-patologickém vyšetření**



## Zdroj pro virovou detekci



Leden 2004 až srpen 2011

- HSV v **735** vzorcích od 266 pacientů
- VZV v **587** vzorcích od 148 pacientů
- 569 vzorků plné krve
- 43 vzorků stěrů z kůže, sliznic či aspirátů z efluorescencí (od 15 pac.)
- 227 vzorků dalších biologických materiálů (stolice, moč, likvory, tkáně)

HSV

- ve **12** vzorcích z efluorescencí od **9** pacientů; mediánem kvantity **439 465 NVC** (rozmezí 53-23 380 000 NVC)
- **6** pacientů ve vzorcích plné krve; mediánem nálože **18.7 NVC** (rozmezí 0,88 - 1 216 650 NVC)
- **4** ve stolici s mediánem **53 662 NVC** (rozmezí 1 248-900 000 NVC)

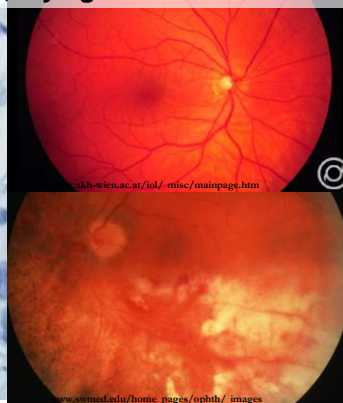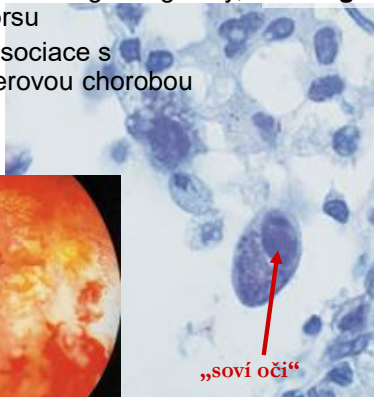
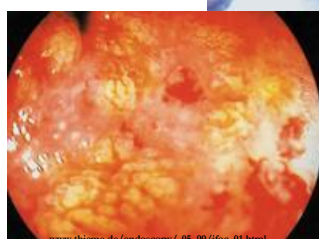
VZV

- v **8** vzorcích z efluorescencí od **5** pacientů; medián kvantity **2 856 124 NVC** (rozmezí 13 939-114 464 380 NVC)
- U **2** pacientů j v krvi s kvantitou **30 a 2,9 NVC**

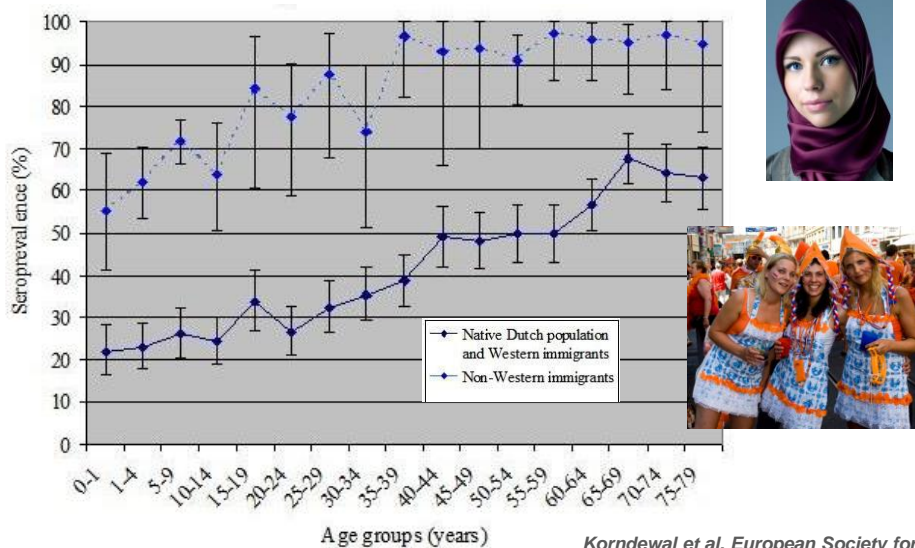
## Patologické působení CMV

U imunokompetentních  
asymptomatické u 95% dětí  
mononukleosis like sy.  
v případě gravidity  
teratogenní účinky  
asociace s maligními gliomy,  
nádory prsu  
možná asociace s  
Alzheimerovou chorobou

U imunokompromitovaných  
především  
trombocytopenie, pneumonitis,  
hepatitis, encefalitis, retinitis,  
colitis, esofagitis, pankreatitis,  
vaskulitis, nevolnost, zvracení,  
artralgie, myalgie



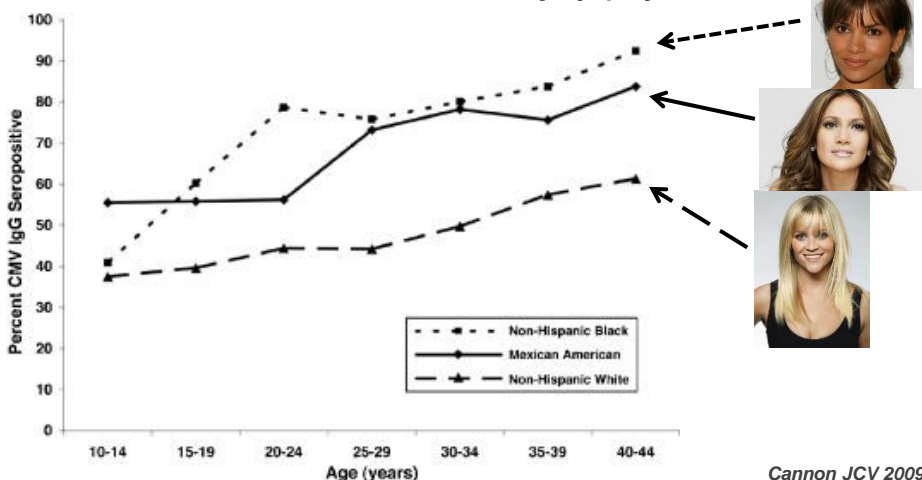
## Jaká je séroprevalence CMV ?



Korndewal et al. European Society for Paediatric Infectious Disease 2012  
[https://www.abstractserver.com/ESPID2012/pictures/p\\_435\\_00079.jpg](https://www.abstractserver.com/ESPID2012/pictures/p_435_00079.jpg)

## Jaká je séroprevalence CMV ?

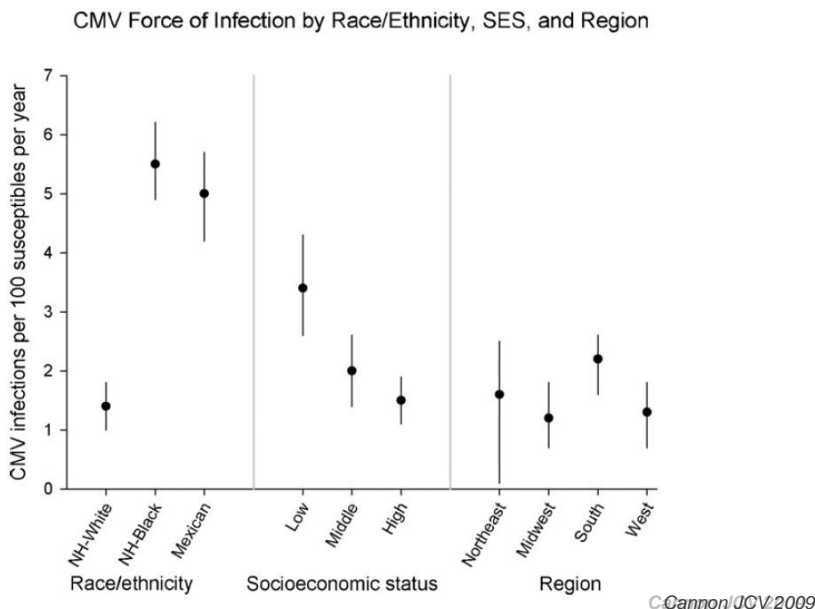
- 60-90% zdravé populace dospělých <http://www.tulane.edu/~dmsander/garryfavweb.html>
- narůstá s věkem, klesá v ekonomicky vyspělých zemích



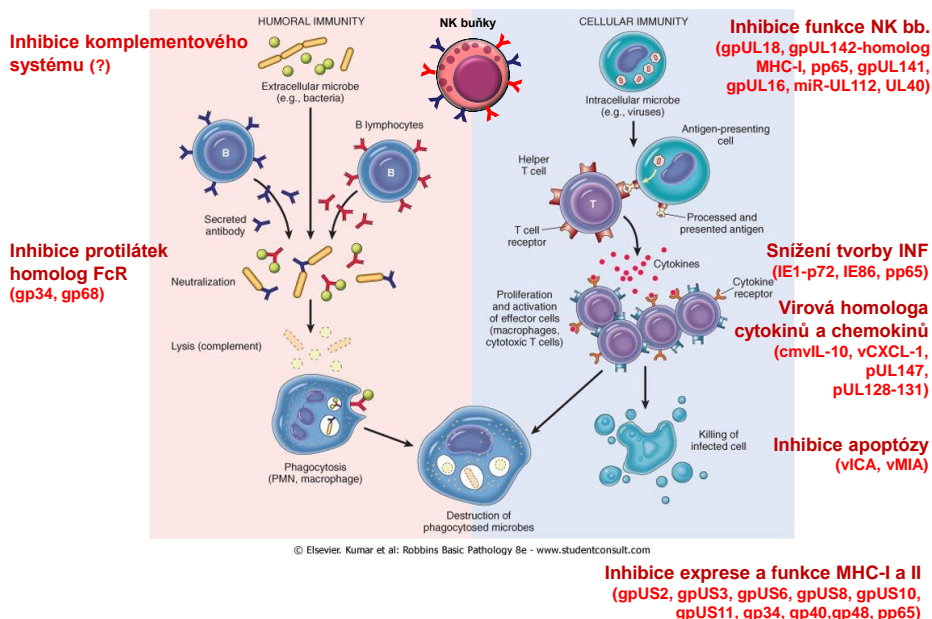
Cannon JCV 2009

[https://encrypted-tbn3.gstatic.com/images?q=tbn:ANd9GcRpA\\_ZXafN6iARnBRXk6Mh32MDm70AdNLwYoi2X8kgQF7gLIHzgg](https://encrypted-tbn3.gstatic.com/images?q=tbn:ANd9GcRpA_ZXafN6iARnBRXk6Mh32MDm70AdNLwYoi2X8kgQF7gLIHzgg)

## Jaká je incidence CMV primoinfekce ?

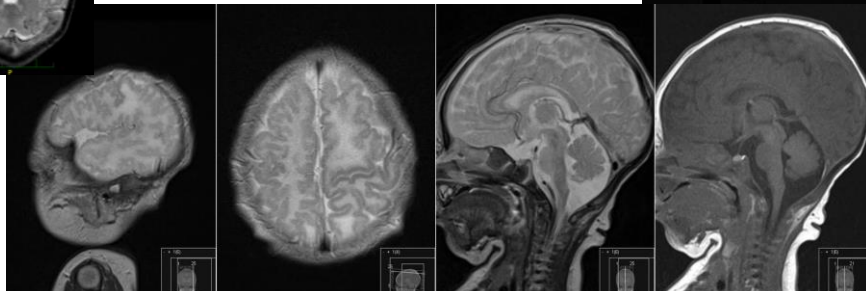
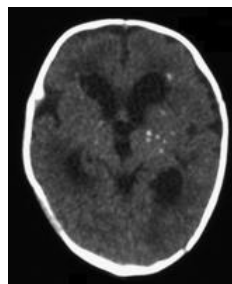
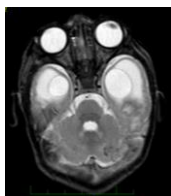


## Jak CMV manipuluje s imunitou?



## Teratogenní účinky CMV

- U primoinfekce v těhotenství
  - Součást TORCH (Toxoplasmosis, O – Other infections, Rubella, CMV, HSV-2)
  - Poškození mozku, hepatopatie, poruchy krevního obrazu
  - Příčina sensoneurální ztráty sluchu u přibližně 30-50% klinicky symptomatických dětí a 8-12% asymptomatických dětí.



## Příznaky a následky cCMV



### Infekce placenty

- prosáknutí stěny – horší difúzní vlastnosti
- menší tvorba kotyledonů – menší plocha placenty

**IUGR**

### Infekce plodu

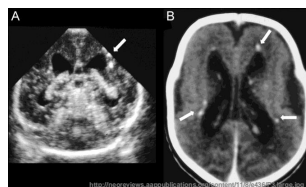
- suprese kostní dřeně **petechie**, „**blueberry m.**“
- infekce „cílových orgánů CMV“
- vaskulitida – zejména oči a CNS

**Neurologické postižení/záchvaty**

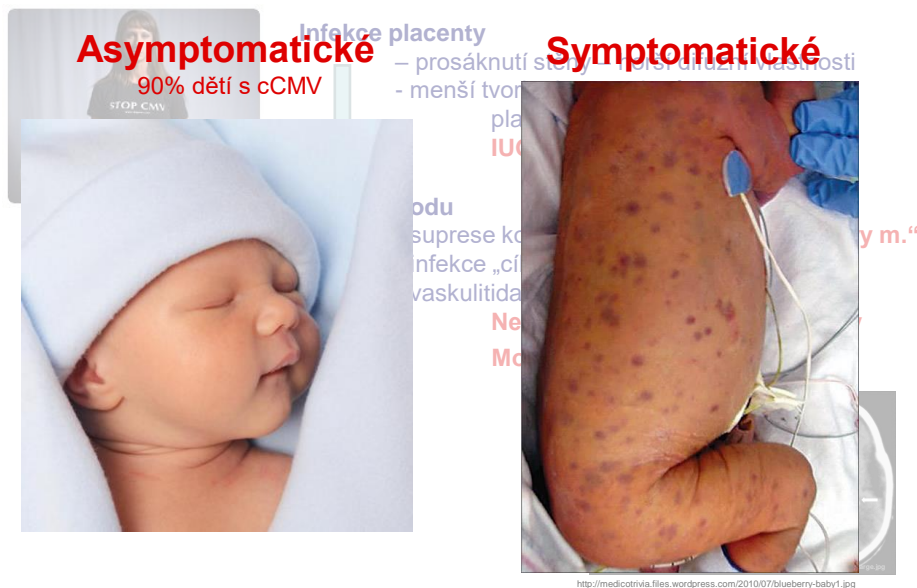**Mozkové kalcifikace/ kavity**

Vylučování CMV do moči

**Předčasný porod**



## Příznaky a následky cCMV



## Kongenitální CMV infekce (cCMV)

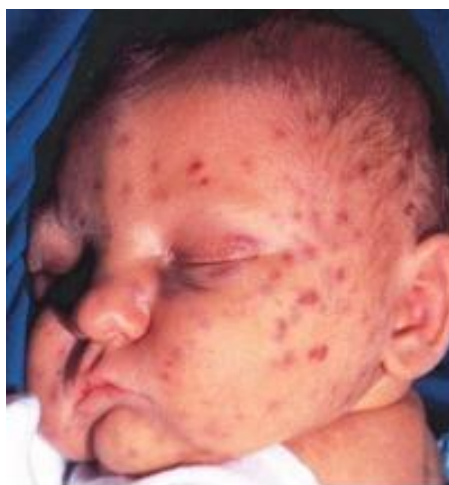Dle CDC

Příznaky kongenitální CMV infekce při narození

Předčasný porod  
Hepatopatie  
Plicní příznaky  
Splenomegalie  
IUGR  
Neurologické záchvaty

Trvalé zdravotní problémy spojené s kongenitální CMV infekcí

Senzoneurální ztráta sluchu  
Ztráta zraku  
Mentální postižení  
Mikrocefalie  
Motorické problémy (koordinace)  
Neurologické záchvaty (epilepsie)  
Vzácně smrt



Blueberry muffin baby (tedy „dítě borůvkového muffinu“ ) je charakterizován purpurou jako příznakem extramedullární hematopoézy.



## Příznaky a následky cCMV

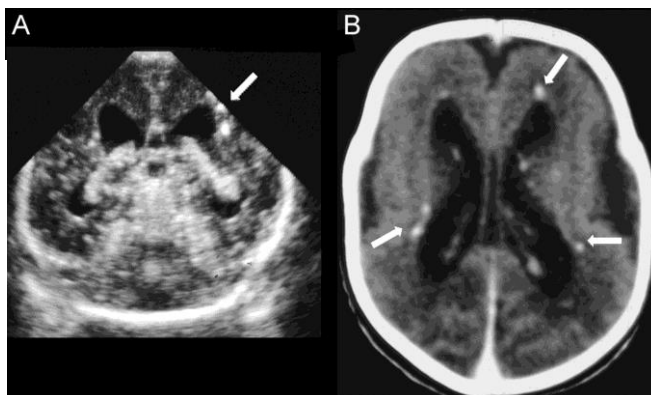
### Transient Outcomes

- Hepatomegaly
- Splenomegaly
- Jaundice
- Petechia and purpura
- Pneumonitis
- Fetal growth retardation
- Seizures

### Permanent Outcomes

- Microcephaly
- Vision loss
- Hearing loss
- Mental retardation
- Motor disabilities
- Seizures
- Death

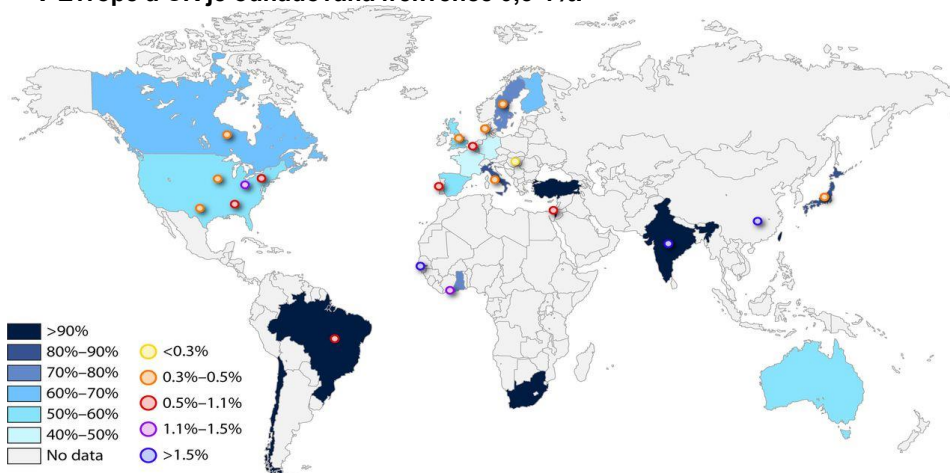
### Mozkové kalcifikace



<http://neoreviews.aappublications.org/content/11/8/e436/F3.large.jpg>

## Jaký je výskyt cCMV?

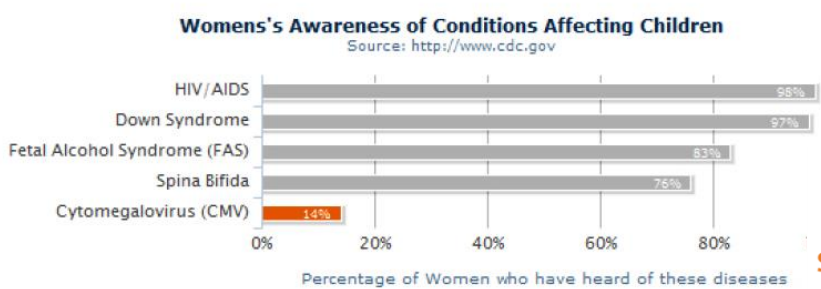
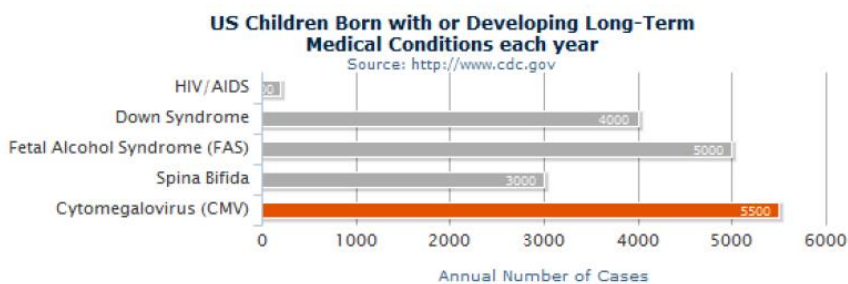
Každý den se rodí 370 000 dětí na světě tj. 134 milionů/rok.  
Průměrná frekvence výskytu je přibližně 1,5% tj. 2,01 milionů dětí s cCMV/rok.  
V Evropě a ČR je odhadovaná frekvence 0,5-1%.



Manickl *et al.* *Clin Microbiol Rev.* 2013

<http://cmr.asm.org/content/26/1/86/F7.large.jpg>

## Jaké je povědomí o cCMV a výskyt následků?



## Pacient

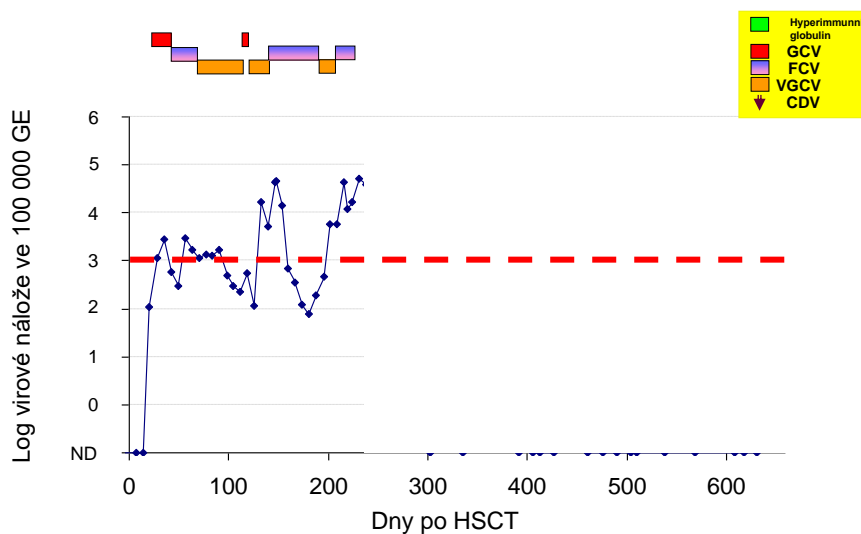
Dívka, při HSCT 16,5 roku  
transplantovaná pro AML M2 (AML1/ETO+) v 2.CR  
MMUD – 7/10  
Příprava: Busulphan, Cyclofosamid, Melphalan, ATG  
Štěp: Periferní kmenové buňky  
CD34+: 11,12 x 10<sup>6</sup> /kg; CD3+: 302,1 x 10<sup>6</sup> /kg; NC: 12,09x10<sup>8</sup> /kg  
GvHD profylaxe: MTX a CsA  
CMV status donor/recipient: D-/R+

### **Non-CMV komplikace:**

D+16 hemoragická cystitis –hyperhydratace  
D+61 –GvHD grade II (kůže a GIT)  
terapie : kortikoidy 1 mg/kg  
D+377 – Herpes zoster - léčba acyclovir  
D+440 – Laserová koagulace retinálního krvácení. (neprokázaná, ale suspektní aktivní CMV retinitis)

## Pacient 1

D+ 29 – první léčba CMV reaktivace



## Pacient 1

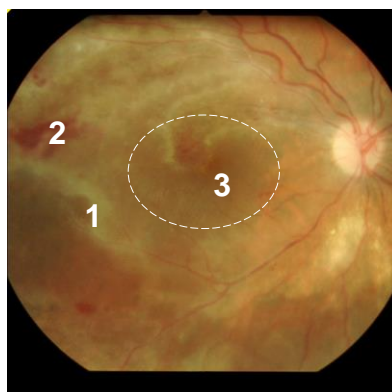
D+230 – Během léčby foscarnetem, se objevuje diplopie, bolest hlavy, zvracení a spavost.

V **CSF detekujeme CMV** (přibližně 2 600 000 kopií / ml) a také pozorujeme vzestup virové nálože v periferní krvi.



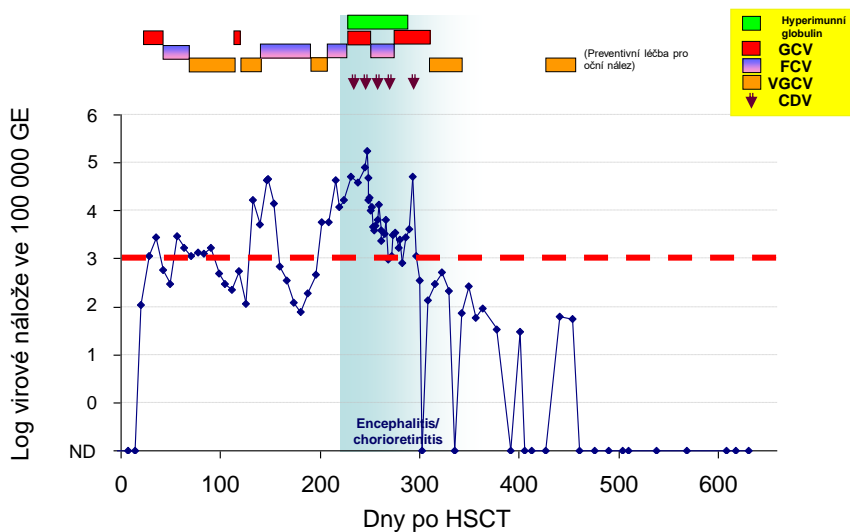
Výsledky potvrzují **encephalitis**.

Vyšetření očí pak bilaterální **chorioretinitidu**.

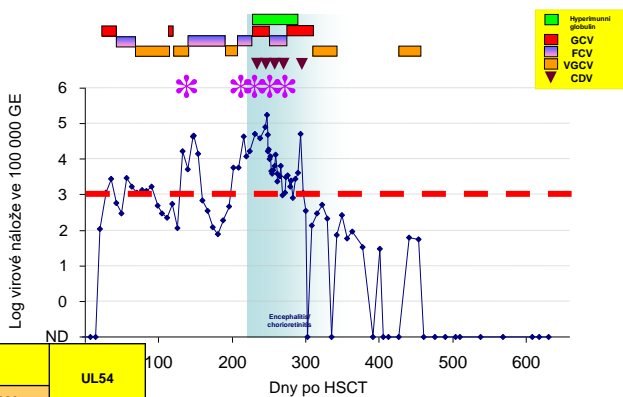


- 1 – retinální fibrotizace
- 2 – intraretinální krvácení
- 3- epiretinální pseudomembrána

Pacient 1



Pacient 1 **Ganciklovırov rezistence**

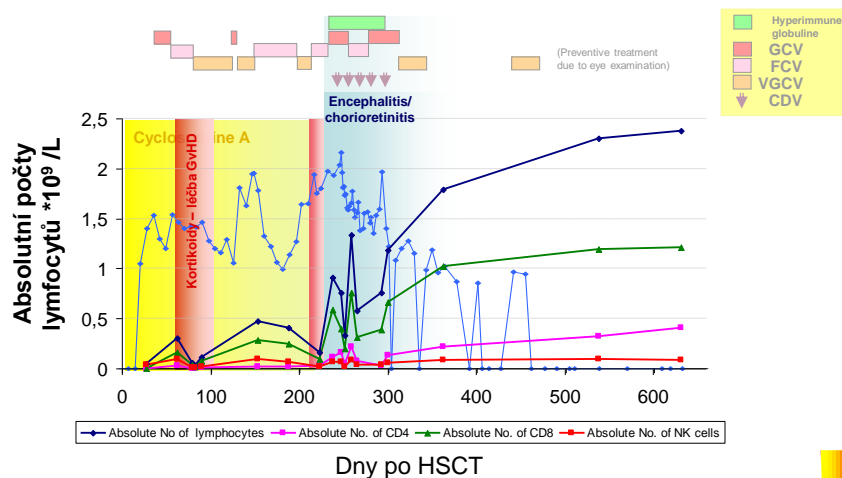


| Den | Materil | Gen UL97     |              | UL54      |
|-----|----------|--------------|--------------|-----------|
|     |          | Mutace A594V | Mutace L595S |           |
| 146 | Krev     | WT+mutace    | WT+mutace    | Nedlano |
| 209 | Krev     | WT           | Mutace       | Nedlano |
| 231 | Krev     | WT           | Mutace       | Nedlano |
| 234 | CSF      | WT+mutace    | Mutace       | Nedlano |
| 238 | Krev     | Nedlano    | Nedlano    | Mutace    |
| 247 | Krev     | Nedlano    | Nedlano    | Mutace    |
| 248 | Krev     | WT+mutace    | Mutace       | Nedlano |
| 276 | Plazma   | WT           | Mutace       | Nedlano |

**Možnost detekce rezistentn mutanty je u dlouhodob lench pacient velkou vhodou.**

Pacient 1

## Počty lymfocytů

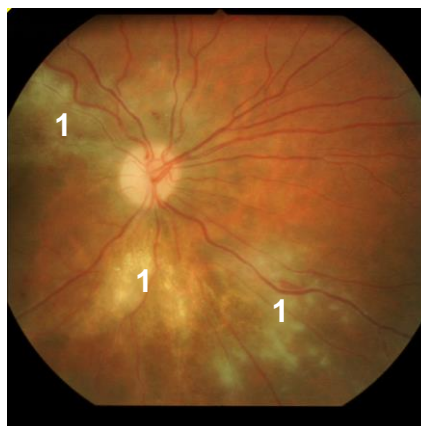

**I krátkodobá terapie kortikoidy vede ke snížení počtu lymfocytů nutných pro kontrolu infekce.**

Pacient 1

## Výsledky

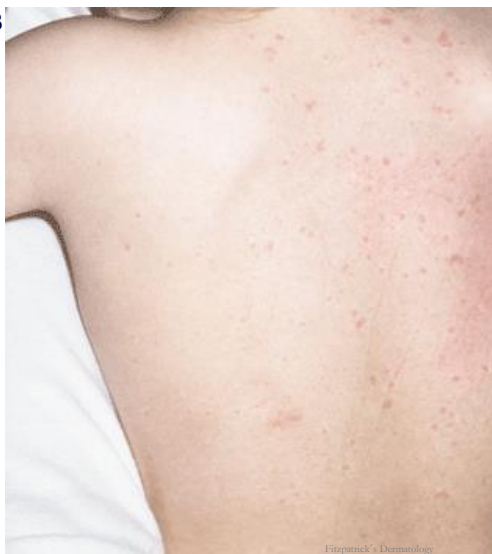- V současné době je pacientka pravidelně kontrolována oftalmology. Bohužel na jednom oko zůstaly díky CMV jen zbytky zraku, zatímco na druhé vidí téměř normálně. Na obou očích je omezeno periferní vidění.
- Pacientka nemá známky relapsu primárního onemocnění, GvHD, či dalších infekcí včetně CMV.



1 – retinální fibrotizace

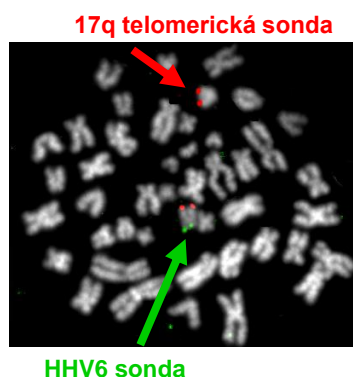
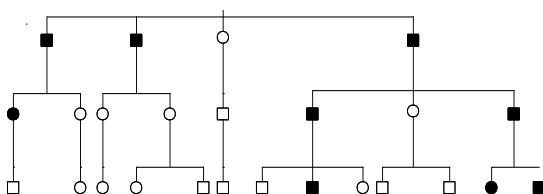
## Patologické působení HHV-6 A a B

- patologicky působí jen HHV-6B
- Imunokompetentní
  - **šestá exantémová nemoc**
  - febrilní křeče
- Imunokompromitovaní
  - zhoršené připojování krevních elementů, myelosuprese, encefalitidy, hepatitidy, perikarditidy
- **HHV-6A „orphan virus“**
- CD4+ lymfotropní



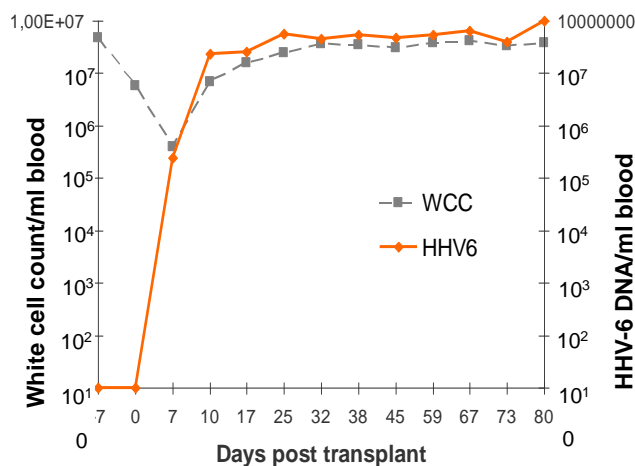
## Chromozomální integrace HHV-6

- Virová DNA se integruje do lidských chromozómů
- Virová DNA : lidská DNA = přibližně 1:1
- Popsaná frekvence se pohybuje mezi 0,2-2,9% populace
- Zatím nebyla popsána ani in vivo, ani in vitro reaktivace chromozomálně integrovaného viru do stádia aktivní infekce.
- Tato situace byla detekována ve spermích a byl také prokázán vertikální přenos z rodičů na děti.
- Virová DNA je ve všech tkáních.
- Poměr varianty A : B = 2 : 1



## HHV-6 DNA v krvi po HSCT

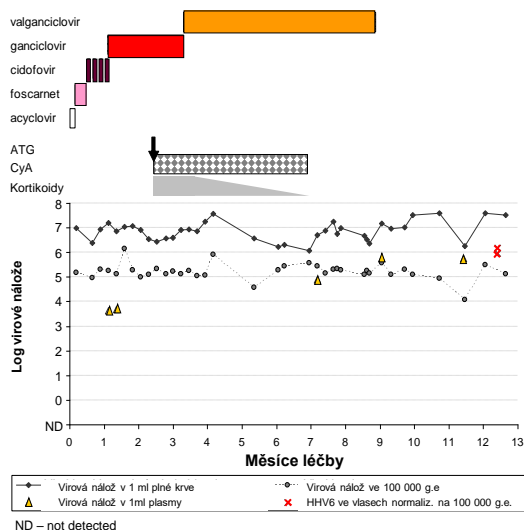
Dárce s chromozomální integrací HHV-6



Clark et al., JID 2006

Se svolením D. Clarka

## Chromozomální integrace HHV-6



Pacientka s SAA

50 let

Po nasazení IS terapie –  
parciální odpověď

Dlouhodobě závislá na  
podávání trombocytů

Terapie G-CSF

Zemřela na perakutně  
probíhající sepsi *S. aureus*.


**Detekce vysoké  
kvantity HHV-6 NEMUSÍ  
znamenat aktivní  
infekci.**

**Detekce ve vlasech, či  
nehtech Ci-HHV-6  
bezpečně odliší.**



## Jaké znáte onkogenní viry?

### Objev EBV

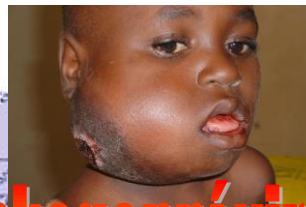

chirurg

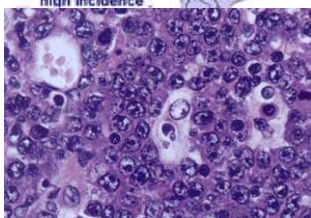
1958

„A sarcoma involving the jaws of African children.“ *British Journal of Surgery*

Denis Parsons Burkitt



1. popsaný lidský onkogenní virus




Burkitt's lymphoma high incidence

1961

„The Commonest Children's Cancer in Tropical Africa — A Hitherto Unrecognised Syndrome.“

1963 - 1. kultivace viru

1964 – Publikováno v *Lancet*:  
„Cultivation in vitro of human lymphoblasts from Burkitt's malignant Lymphoma“



Michael Anthony Epstein (\*1921)  
Patolog, specialista na elektronovou mikroskopii

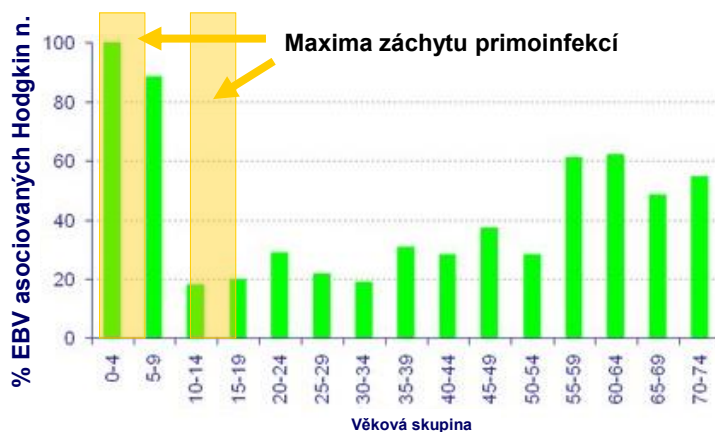
Yvonne M. Barr (\*1932)

Bert Geoffrey Achong (1928-1996)



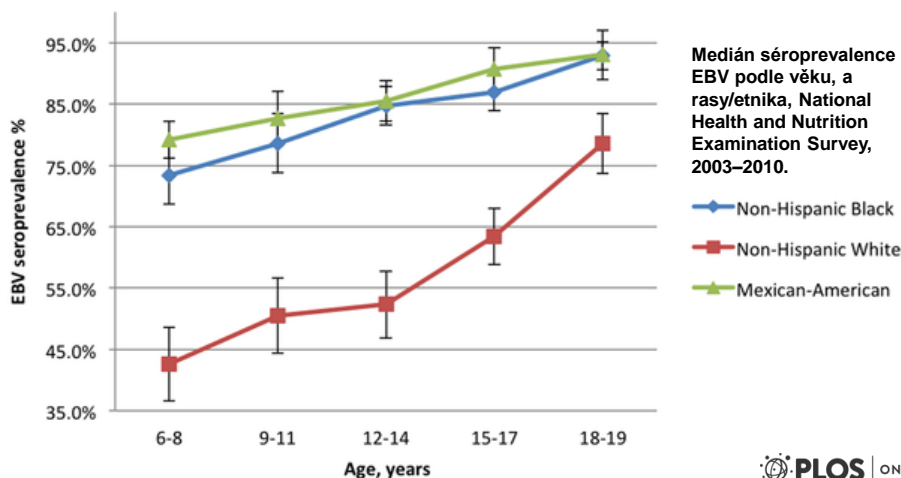
## Přenos a epidemiologie

- Přenos pomocí tělesných slin orální cestou
- 80 - 90% dospělé populace je seropozitivní  
(v rozvojových zemích pak 90% dětí starších 2 let)



## Přenos a epidemiologie

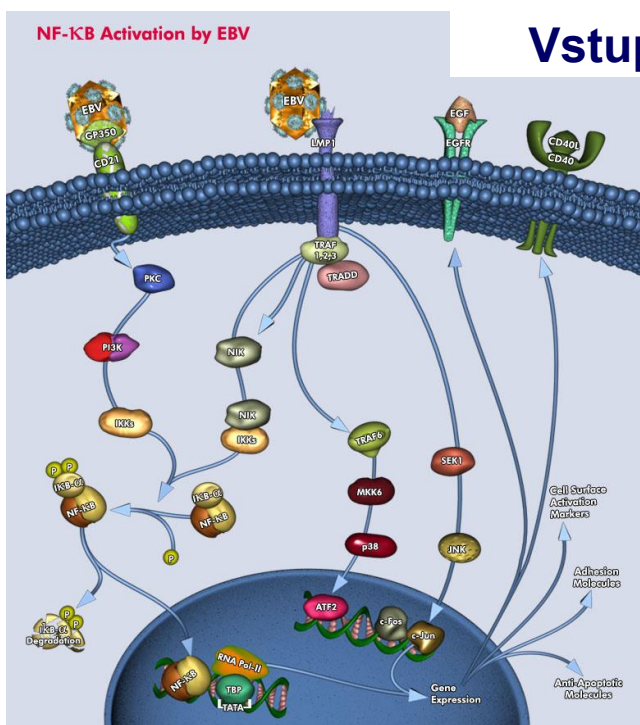
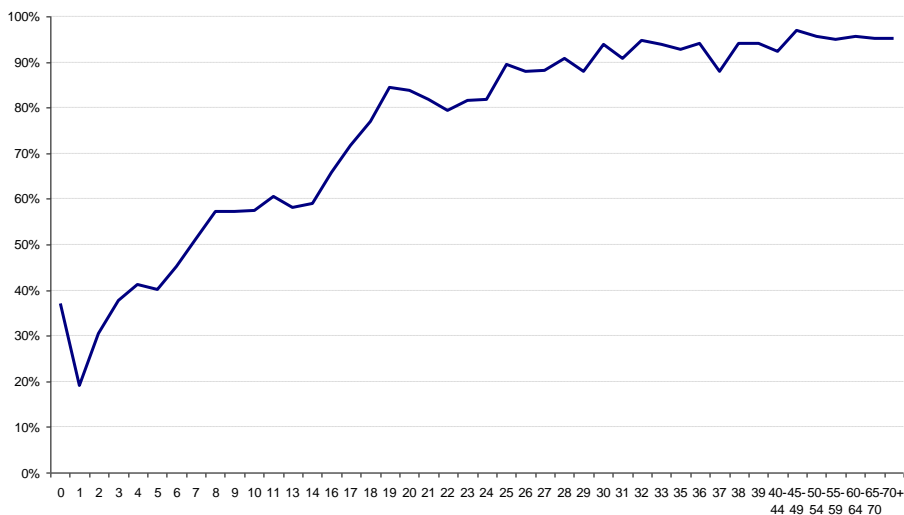
- Přenos pomocí tělesných slin orální cestou
- (permissivní buňky: B lymfocyty a epitelální buňky)
- 80 - 90% dospělé populace je seropozitivní  
(v rozvojových zemích pak 90% dětí starších 2 let)



Dowd JB, Palermo T, Brite J, McDade TW, et al. (2013) Seroprevalence of Epstein-Barr Virus Infection in U.S. Children Ages 6-19, 2003-2010. PLoS ONE 8(5): e64921. doi:10.1371/journal.pone.0064921 <http://www.plosone.org/article/info:doi/10.1371/journal.pone.0064921>

# Přenos a epidemiologie ve FNM

pozitivita pacientů dle věku při náběru



## Vstup do buňky

gp350/220

vazba na:

**CD21(CR-2)**

**HLA II**

Permisivní bb.

**B lymfocyty**

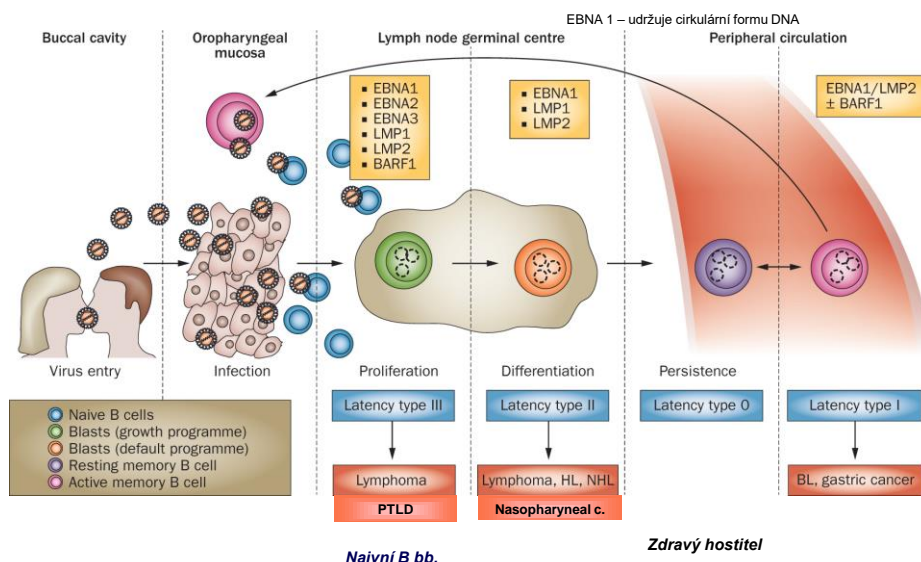
**Epiteliální  
buňky**

## Jak manipuluje EBV s imunitou/proliferací?

|                |  |
|----------------|--|
| <b>EBNA-1</b>  | Sequence-specific DNA-binding protein to EBV element; sequence-nonspecific chromosome association protein; transactivator of viral latent genes and host genes; responsible for episome replication, segregation and persistence of viral genome; involved in p53 degradation and oncogenesis  |
| <b>EBNA-LP</b> | Transcriptional coactivator of EBNA-2-dependent viral and cellular gene transcription; primarily indirectly associates with host DNA sites located at or near the transcriptional start; associates with cellular transcriptional (co)factors and EBNA-2; <u>dismisses repressor complex from promoter or enhancer sites; is essential for EBV-mediated B-cell transformation</u>  |
| <b>EBNA-2</b>  | Together with EBNA-LP cooperatively activates viral and cellular gene transcription for transformation; primarily indirectly associates with host DNA sites located at the enhancer or intergenic region; associates with cellular transcriptional (co)factors and EBNA-LP; is critical for EBV-mediated B-cell transformation   |
| <b>EBNA-3A</b> | A coactivator of EBNA-2, EBNA-3A and EBNA-3C associations with RBPJ inhibit RBPJ recruitments to DNA; downregulate cMyc transcription and block EBNA-2 activation effects; and induce CDKN2 and chemokines. Induces G1 arrests, which is essential for EBV-mediated B-cell transformation  |
| <b>EBNA-3B</b> | A coactivator of EBNA-2; dispensable for B-cell transformation; viral tumor suppressor; and upregulates CXCL10. EBNA-3B-knockout induces DLBCL-like tumors   |
| <b>EBNA-3C</b> | Coactivates with EBNA-2 host CXCR4 and CXCL12 genes; induces CDKN2, chemokines and aurora kinase B; mediates RB degradation; attenuates H2AX expression and overcomes EBV-infection-mediated DNA damage response; promotes cell proliferation; induces G1 arrests; essential for EBV-mediated B-cell transformation  |
| <b>LMP-1</b>   | Mimics the constitutively active form of CD40, a major EBV-encoded oncogene; activates NF- $\kappa$ B, JNK and p38 pathways; is critical for EBV-mediated B-cell transformation, a major EBV-encoded oncogene; activates NF- $\kappa$ B, JNK and p38 pathways; and induces EMT of NPC and acquisition of CSC-like properties   |
| <b>LMP-2A</b>  | Mimics constitutively active, antigen-independent BCR signaling through constitutive activation of the ERK/MAPK pathway224; blocks antigen-dependent BCR signaling; induces B-cell lymphoma in transgenic condition; is important but not essential for <i>in vitro</i> primary B-lymphocyte growth transformation; rescues the LMP-1-generated impairment in germinal center in the response to antigen in animals; confers resting B cells sensitive to NF- $\kappa$ B inhibition and apoptosis; suppresses differentiation and promotes epithelial cell spreading and motility in epithelial cells; and enriches cancer stem cell-like population   |
| <b>EBER</b>    | Most abundant EBV-encoded noncoding RNAs; augments colony formation and induces growth; confers cells resistance to PKR-dependent apoptosis; induces cytokines and modulates innate immune response; binds to La, PKR, L22, PRR and RIG-I; and EBER-mediated RIG-I activation likely contributes to EBV oncogenesis. EBER blockades of PKR-mediated phosphorylation of eIF2 $\alpha$ results in blockage of eIF2 $\alpha$ -mediated inhibition of protein synthesis and resistance to IFN $\alpha$ -induced apoptosis. Transcribed from BART and BHRF1; validated targets include Bim, BRUCE, CXCL11, DICER1, PUMA; has a role in sustaining latently infected cells. BHRF1 miRNA and BART miRNAs interfere with apoptosis. The miR-BART15-3p promoted apoptosis 331 |
| <b>miRNAs</b>  |  |

Experimental & Molecular Medicine (2015) 47,

## Jak manipuluje EBV s imunitou/proliferací? (Antigeny a latence)

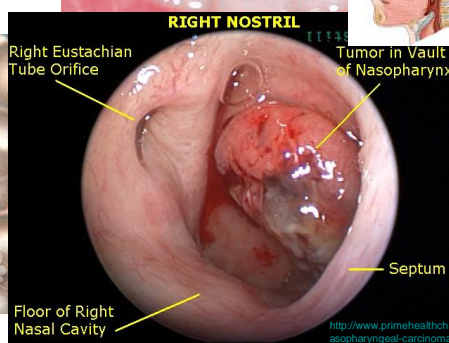
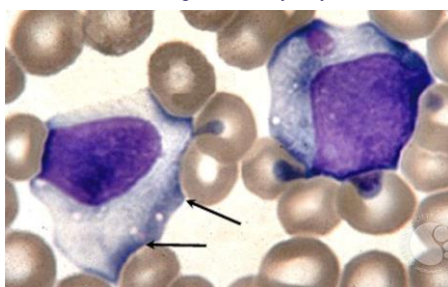
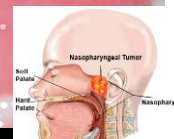
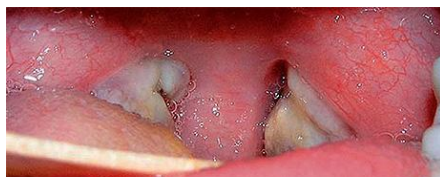
Bollard, C. M. et al. (2012) T-cell therapy in the treatment of post-transplant lymphoproliferative disease. *Nat. Rev. Clin. Oncol.* doi:10.1038/nrclinonc.2012.111

nature  
CLINICAL  
ONCOLOGY  
REVIEWS

## Patologické působení EBV

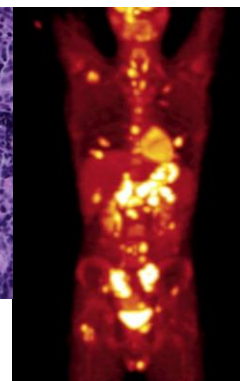
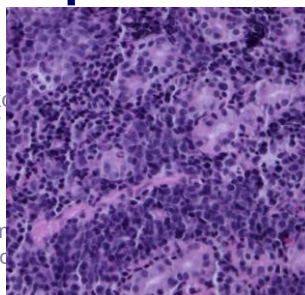
- **Imunokompetentní hostitel**
  - Infekční mononukleóza
  - Chronická aktivní EBV infekce
  - X-vázaná lymfoproliferativní nemoc
  - Maligní onemocnění
    - Hodgkinova nemoc
    - Burkittův lymfom
    - non-Hodgkinský T/NK lymfom
    - Nasopharyngeální karcinom
    - Karcinom žaludku
    - Angioblastický T lymfom



<http://www.primehealthchannel.com/nasopharyngeal-carcinoma.html>

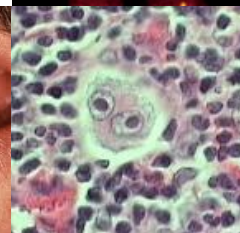
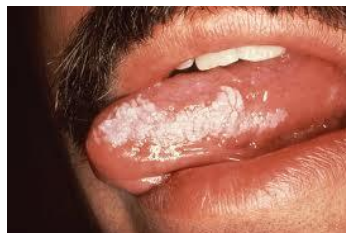## Patologické působení EBV

- **Imunokompetentní hostitel**
  - Infekční mononukleóza
  - Chronická aktivní EBV infekce
  - X-vázaná lymfoproliferativní nemoc
  - Maligní onemocnění
    - Hodgkinova nemoc
    - Burkittův lymfom
    - non-Hodgkinský T/NK lymfom
    - Nasopharyngeální karcinom
    - Karcinom žaludku
    - Angioblastický T lymfom



- **Imunokompromitovaný hostitel**

- Vlasatá leukoplakie
- Případně výše uvedené malignity
- Post-transplantační lymfoproliferativní nemoc (EBV-LPD)
- Encefalitida/myelitis, pneumonie, hepatitis

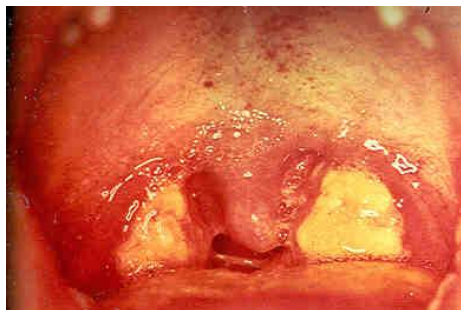

<http://www.keom.edu/faculty/chamberlain/Website/lectures/lecture/aids.htm>

[www.med.ed.virginia.edu/courses/path/inncs/wcd/hodgkin](http://www.med.ed.virginia.edu/courses/path/inncs/wcd/hodgkin)

## Infekční mononukleóza

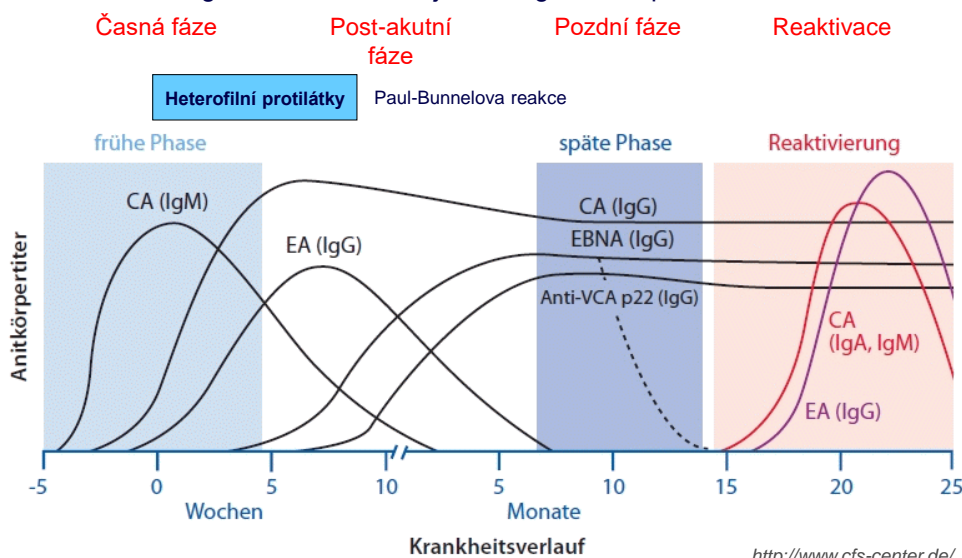
- „Kissing disease“
- proliferace postihuje slezinu a játra a uzliny
- celková únava, trvající až několik týdnů, zvýšená teplota až horečky (běžně kolem 39 °C), zánět nosohltanu a zvětšení uzlin (podčelistních a krčních); hepatosplenomegalie, hepatopatie, otoky víček a bličeje, nechutenství
- inkubační doba je 4-6 týdnů
- zpočátku vypadá „angína“
- přenos slinami
- léčba trvá přibližně 6 měsíců:  
klid a dieta (2-3 měsíce);  
následně je nutno se fyzicky šetřit



<http://home.teleport.com/~bobh/InfectiousMononucleosis.htm>

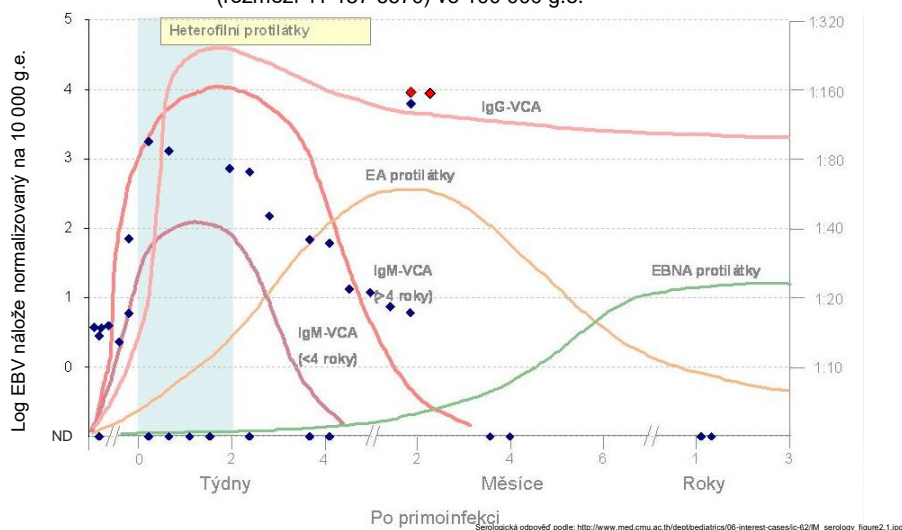
## Diagnostika

Základní diagnóza EBV infekce je sérologická - nepřímá.



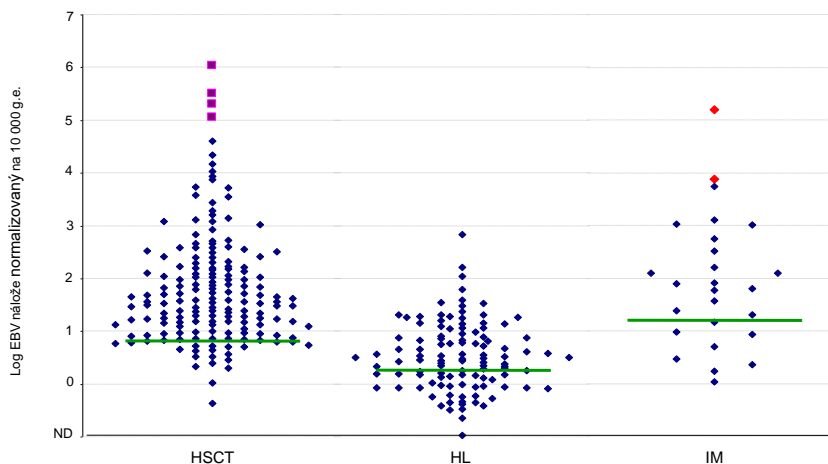
## Pacienti s diagnózou B27 - IM

- Pozitivních – 26 pacientů (62%)
  - 50 vzorků pozitivních (65%); medián pozitivity 110 (rozmezí 11-157 6670) ve 100 000 g.e.



## Přímá detekce - PCR

- Detekce v periferní krvi (plasma, plná krev), případně v tkáni
- U HL i IM se EBV vyskytuje v periferní krvi především v nízkých kvantitách.
- Mediány detekovaných kvantit v plné krvi stoupaly od HL → HSCT → IM



# Chronická aktivní EBV infekce

Atypicky infikované i T lymfocyty a NK buňky

Příznaky často spojené s prodlouženou přítomností interferonů v organismu.

Diagnostic criteria of a case definition for SCAEBV [15]

| Category    | Criteria  |
|-------------|---|
| Clinical    | Intermittent fever, lymphadenopathy, and hepatosplenomegaly.  |
| Hematologic | Anemia, thrombocytopenia, lymphocytopenia or lymphocytosis, neutropenia, and polyclonal gammopathy.   |
| Virological | Elevated antibody titers and positivity for antibodies to EBV-related antigens (VCA IgG, $\geq 5120$ ; VCA IgA, positive; EA [D] IgG, $\geq 640$ ; EA [D] IgA, positive; and EA [D] and EA [R] IgG, $\geq 640$ ) and/or detection of EBV genomes in affected tissues. |
| Other       | Chronic illness that cannot be explained by other known disease processes.  |

F. Sánchez et al. / Annals of Diagnostic Pathology 12 (2008) 368–371

# Chronická aktivní EBV infekce

|   | T-cell type<br>(n = 16)              | NK-cell type<br>(n = 12)             | P     |
|---|--------------------------------------|--------------------------------------|-------|
| <b>Symptoms</b>                           |                                      |                                      |       |
| Fever, > 1 d/wk (%)                       | 67                                   | 25                                   | .04   |
| HMB (%)                                   | 13                                   | 75                                   | .002  |
| Splenomegaly (%)                          | 73                                   | 100                                  | .08   |
| Large granular lymphocytosis (%)          | 13                                   | 83                                   | .0004 |
| Calcification in basal ganglia (%)        | 7                                    | 33                                   | .10   |
| <b>Laboratory data</b>                    |                                      |                                      |       |
| IgG (mg/dL, mean $\pm$ SD)                | 2213 $\pm$ 1104                      | 1682 $\pm$ 464                       | .11   |
| IgE (IU/mL, mean $\pm$ SD)                | 282 $\pm$ 298                        | <b>2774 <math>\pm</math> 3774</b>    | .04   |
| VCA IgG (geometric mean titer)            | <b>2405</b>                          | 446                                  | .01   |
| EA IgG (geometric mean titer)             | 831                                  | 119                                  | .02   |
| EBNA (geometric mean titer)               | 30                                   | 45                                   | .24   |
| <b>Viral load</b>                         |                                      |                                      |       |
| PBMC (copies/ $\mu$ g DNA, mean $\pm$ SD) | 10 <sup>4.1<math>\pm</math>0.5</sup> | 10 <sup>4.4<math>\pm</math>0.4</sup> | .09   |
| Plasma (copies/mL, mean $\pm$ SD)         | 10 <sup>2.9<math>\pm</math>1.1</sup> | 10 <sup>2.4<math>\pm</math>2.1</sup> | .49   |

HMB indicates hypersensitivity to mosquito bites; VCA, viral capsid antigens; EA, early antigens; EBNA, EB nuclear antigens; PBMC, peripheral blood mononuclear cells. Fisher exact test was used to compare symptoms between groups. Student *t* test was used to compare the mean copy numbers of EBV-DNA or laboratory data. Bold letters indicate statistically significant results.

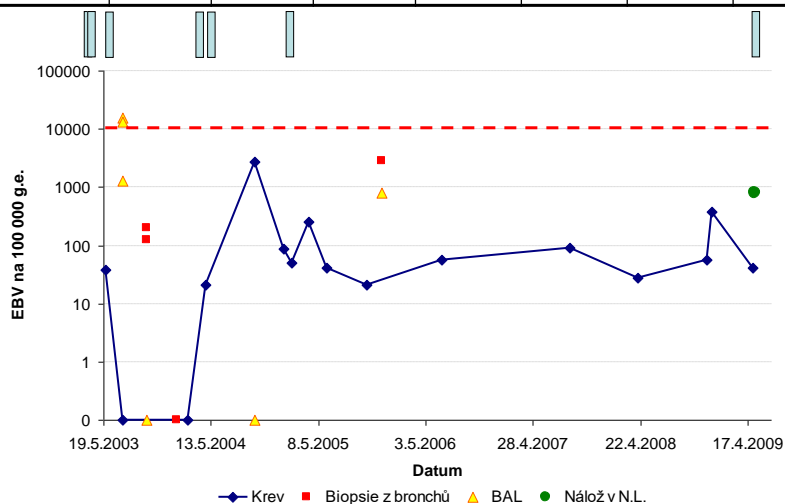
**Table 2. Clinical features of 30 patients with chronic active Epstein-Barr virus infection**

| Symptoms and signs             | (%) | Life-threatening complications     | (%) |
|--------------------------------|-----|------------------------------------|-----|
| Fever                          | 100 | Hemophagocytic syndrome            | 21  |
| Liver dysfunction              | 90  | Coronary artery aneurysm           | 21  |
| Splenomegaly                   | 90  | Hepatic failure                    | 18  |
| Lymphadenopathy                | 50  | Malignant lymphoma                 | 16  |
| Thrombocytopenia               | 50  | Interstitial pneumonia             | 12  |
| Anemia                         | 48  | Central nervous system involvement | 7   |
| HMB                            | 43  | Sepsis                             | 7   |
| Skin rash                      | 28  | Pulmonary hypertension             | 4   |
| Calcification in basal ganglia | 18  | Intestinal perforation             | 4   |
| Oral ulcer                     | 18  | Myocarditis                        | 4   |
| Hydroa vacciniforme            | 14  |                                    |     |

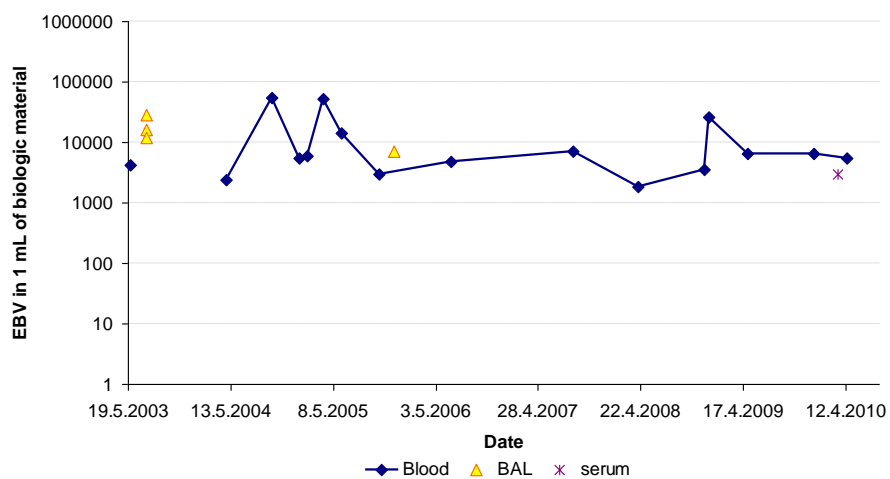
HMB indicates hypersensitivity to mosquito bites.

Kimura et al. Blood 15 July 2001, Vol. 98, No.2

| Datum      | 6.2.2003 | 17.2.2003 | 27.5.2003            | 23.2.2004 | 26.3.2004 | 4.4.2005  | 4.5.2009  |
|------------|----------|-----------|----------------------|-----------|-----------|-----------|-----------|
| VCA IgG    | +        | +++       |                      | +         | ++        | 147 U/ml  | 119 U/ml  |
| VCA IgM    | +        | +         | -                    | +         | +         | 72,5 U/ml | 45,5 U/ml |
| EA-D       | ++       | ++        | +++ (vysoká exprese) | ++        | ++        | 90 U/ml   | <150 U/ml |
| EBNA 1 IgG | -        | -         | -                    | +         | +         | 52,5 U/ml | 14,3 U/ml |



## EBV nálož v 1 ml biologického materiálu





## Maligní působení EBV

### NHL - Burkittův lymfom

#### Velmi agresivní

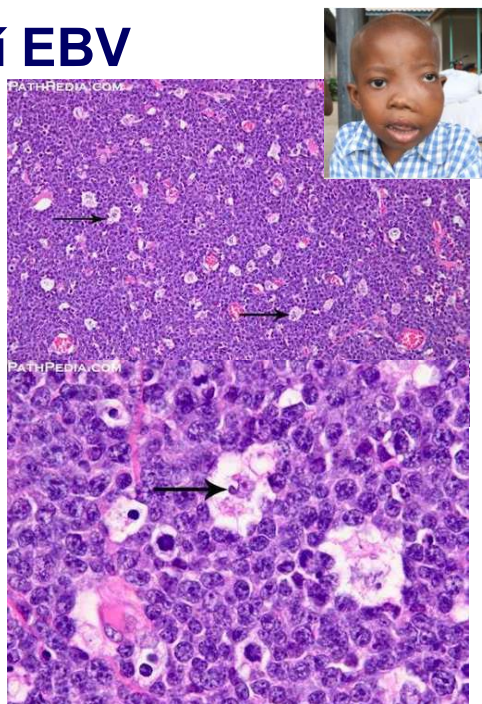
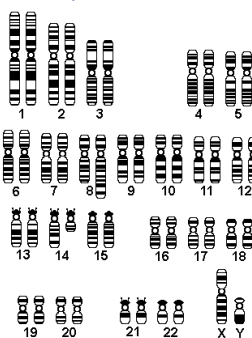
Obrázek „**Hvězdné oblohy**“ – „hvězdy“ jsou apoptotické nádorové buňky fagocytující makrofágy

„obloha“ – nádorové lymfocyty

Typická změna **t(8:14) chromosome 8 s c-myc onkogenem**

V rovníkové Africe incidence 5-15/100000 dětí

V Evropě a USA 0,2-0,3/100000 obyvatel



[http://mynotes4usmile.tumblr.com/post/33262736354/burkitts-lymphoma#\\_VPgrFSx5vU4](http://mynotes4usmile.tumblr.com/post/33262736354/burkitts-lymphoma#_VPgrFSx5vU4)

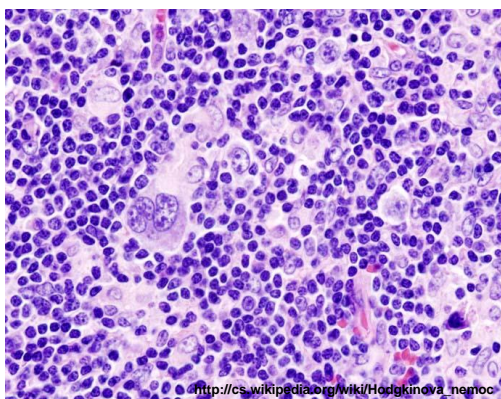
## Maligní působení EBV

### Hodgkinův lymfom

Vysoký počet pacientů v dlouhodobé remisi  
Vyšší výskyt u mladších pacientů (kolem 20 let věku) a pak u starších 50-60 (medián věku při dg. 35 let)

Poměr maligních k nemaligním buňkám ~ 1:100

Incidence 2,4/100 000 u žen a 3,1/100 000 u mužů.



[http://cs.wikipedia.org/wiki/Hodgkinova\\_nemoc](http://cs.wikipedia.org/wiki/Hodgkinova_nemoc)

Histologicky se dělí dle počtu buněk **Reedové-Sternberga** (buňky vzniklé mutací z B-buněk) a dle stupně celulární reakce:

**typ I** s převahou lymfocytů (málo R-S buněk, hodně lymfocytů; nejlepší prognóza) (5 %);

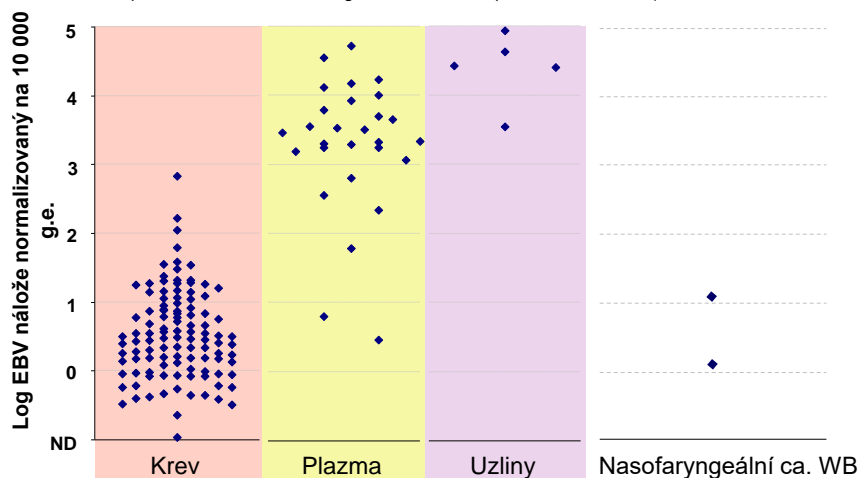
**typ II** nodulárně-sklerotický (nodulární ložiska, buňky (retikulární, lymfocyty, histiocyty) v kolagenních vláknkách) (70 %);

**typ III** smíšený (20–25 %);

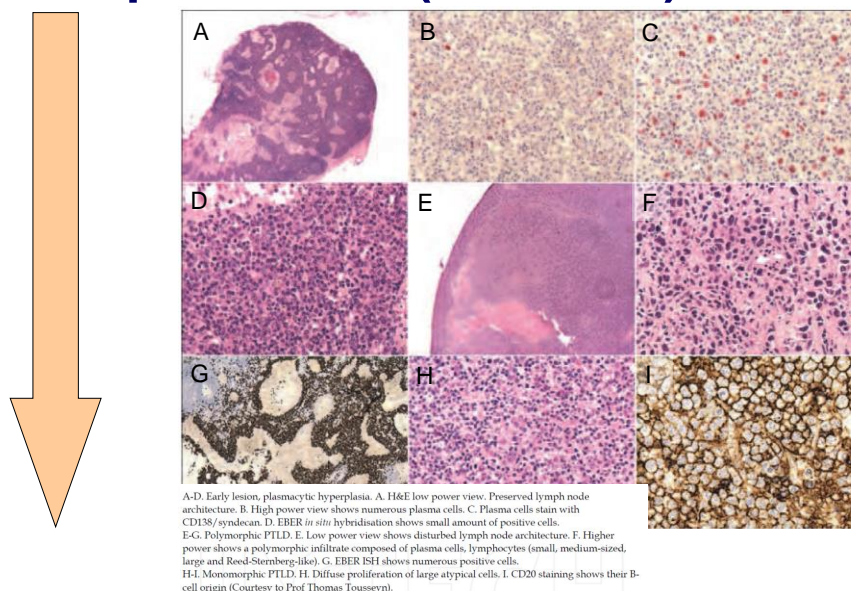
**typ IV** klasický, chudý na lymfocyty (Sternbergovy buňky zmnoženy; nejhorší prognóza) (1 %).

## Pacienti s Hodgkinovou n. a NF ca.

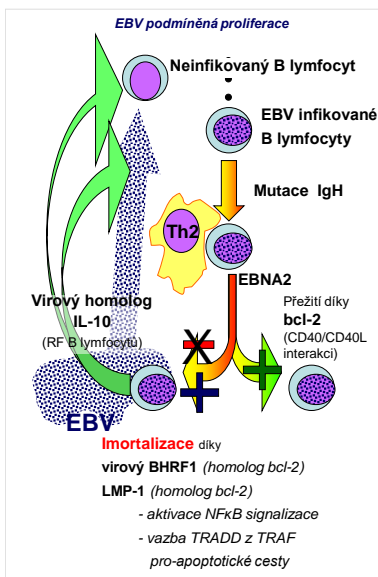
- Pozitivní HL – 69 pacientů (38%)
  - pozitivních 110 vzorků plné krve (17%) a 30 vzorků plazmy (4,8%)
  - medián pozitivity v plné krvi 3,45 kopie (rozmezí 0,11 - 721)
  - medián pozitivity v plazmě 5 400 kopií/ml (rozmezí 600 - 126 600); po normalizaci na 10 000 g.e medián 2 500 (rozmezí 3 - 52 162)



## EBV asociovaná potransplantační proliferace (EBV-LPD)



## Etiopatogeneze a klasifikace EBV-LPD



### World Health Organization Classification of Post-transplant Lymphoproliferative Disorder (PTLD)

| Category   | Subtype  |
|--|--|
| Early lesions  | Plasmacytic hyperplasia<br>Infectious mononucleosis-like lesion  |
| Polymorphic PTL D<br>Monomorphic PTL D<br>(classify according to lymphoma they resemble) | B-cell neoplasms<br>– Diffuse large B-cell lymphoma<br>– Burkitt lymphoma<br>– Plasma cell myeloma<br>– Plasmacytoma-like lesion<br>– Other <sup>a</sup> |
| Classical Hodgkin lymphoma-like PTL D  | T-cell neoplasms<br>– Peripheral T-cell lymphoma NOS<br>– Hepatosplenic T-cell lymphoma<br>– Other   |
|  | cT1-2 gr 3<br>cT3-4  |

<http://www.cancer-network.com/oncology-journal/lymphoma-risk-and-response-after-solid-organ-transplant>

**Příznaky různě závažné poly-, oligo- až monoklonální proliferace.**

#### Mononukleosa-like syndrom

Horečka, bolest v krku, myalgie, tonzilární hypertrofie a krční lymfadenopatie, hepatopatie

#### Tumorózní forma

Sekundární symptomy přítomnosti zvětšení lymfatické tkáně : bolest, obstrukce, perforace, GI krvácení, respiratory distress, etc.

#### Diseminovaná choroba

Proliferace B buněk v krvi a kostní dřeni, vysoké horečky a/nebo multiorganové selhávání

## EBV-LPD Incidence a rizikové faktory

| Risk Factor   | Degree of Risk                       | Study Reference(s) |
|---|--------------------------------------|--------------------|
| EBV seronegativity pretransplant  | 24 × average risk                    | 11–13              |
| Younger age at transplantation  | 4–8 × adult risk                     | 1,11               |
| Type of immune suppression  |                                      |                    |
| – Tacrolimus  | 2–5 × risk with cyclosporine         | 1,16,17            |
| – OKT3 and/or ATG   | 3–4 × risk without these drugs       | 1                  |
| Type of organ transplant  |                                      | 9                  |
| Kidney  | 1%–3% of all transplant patients     |                    |
| Liver   | 1%–3% of all transplant patients     |                    |
| Heart   | 1%–6% of all transplant patients     |                    |
| Heart-lung  | 2%–6% of all transplant patients     |                    |
| Lung  | 4%–10% of all transplant patients    |                    |
| Small bowel   | 20% of all transplant patients       |                    |
| Time from transplant < 1 year   | 5–10 × risk at > 1 year              | 1                  |
| De novo CMV infection:<br>CMV-positive recipient<br>of a CMV-positive organ | 4–6 × risk of CMV-negative recipient | 21                 |

ATG = anti-thymocyte globulin; CMV = cytomegalovirus; EBV = Epstein-Barr virus; OKT3 = muromonab-CD3 (Orthoclone OKT3); PTL D = post-transplant lymphoproliferative disorder.

**U alogenní HSCT  
udávaná incidence  
2-25%.**

- Kumulativní intenzita imunosupresivní terapie
- Použití anti-T lymfocytárních protilátek v přípravě a/nebo potransplantační péči
- T-cell depletovaný štěp
- Intenzivní terapie GvHD
- Aktivace zpravidla kolem D+60

## Diagnóza EBV-LPD

Diagnóza neoplastických forem EBV-LPD by měla splňovat alespoň 2 z následujících kritérií:

- Změna či zničení buněčné struktury tkáně lymfoproliferativním procesem
- Přítomnost monoklonální, či oligoklonální proliferace prokázané buněčnými a/nebo virovými markery
- Průkaz EBV infekce v mnoha buňkách (např. DNA, RNA, protein...)

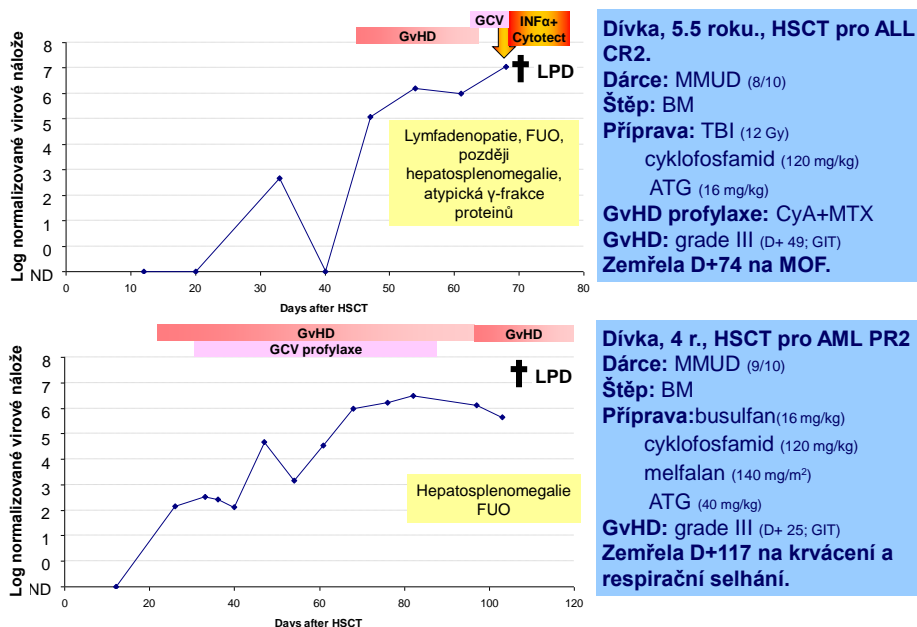
**Pouhá detekce EBV DNA v krvi není dostačující.**

*Dle definice EBMT IDWP, 2007*

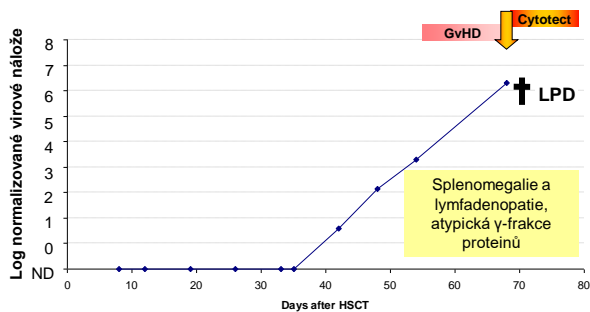
- Klinické příznaky
- Zobrazovací metody
- Imunologie (Flow cytometry, hladiny Ig, klonalita)
- Histologie N.L. (s detekcí přítomnosti EBV)
- Přímá detekce viru
  - EBV nálož (založená především na detekci NK)
    - Typ vzorku: plasma, plná krev, MNC
    - Různá metodika PCR – nejvíce kvantitativní real-time PCR



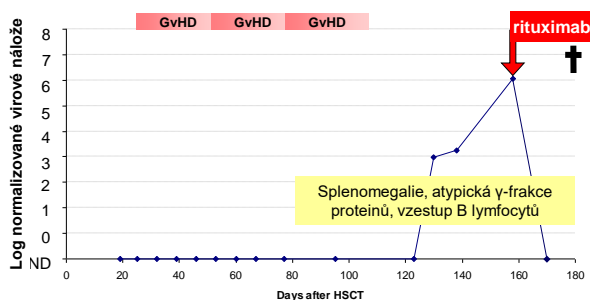
## Retrospektivně testování pacientů



## Retrospektivně testování pacientů

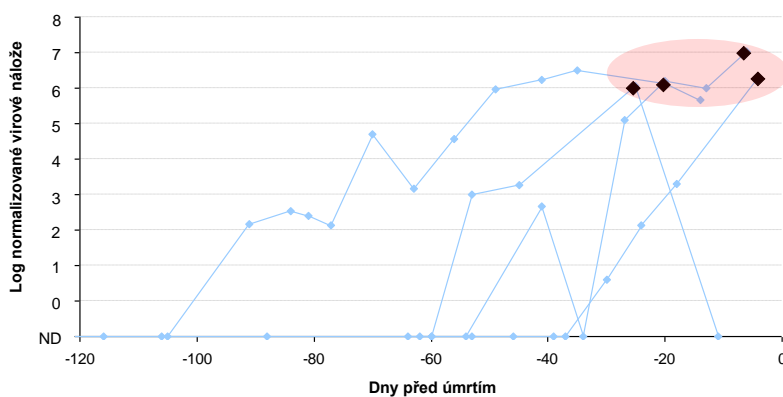


Chlapec, 5 r., HSCT pro JMML  
 Dárce: MUD  
 Štěp: BM  
 Příprava: busulfan (18 mg/kg)  
 cyklofosfamid (120 mg/kg)  
 ATG (16 mg/kg)  
 GvHD prophylaxe: CyA+MTX  
 GvHD: grade II (D+ 56; GIT)  
 Zemřel D+72 na MOF.



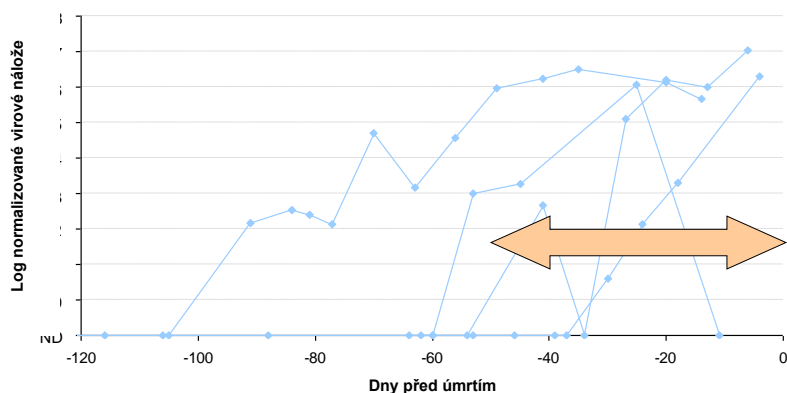
Chlapec, 11 r., HSCT pro AML  
 CR2.  
 Dárce: MUD  
 Štěp: BM  
 Příprava: busulfan (16 mg/kg)  
 cyklofosfamid (120 mg/kg)  
 melphalan (140 mg/m<sup>2</sup>)  
 ATG (40 mg/kg)  
 GvHD: grade III-IV (D+ 23; GIT)  
 Zemřela D+182 na MOF.

## Retrospektivně testování pacientů



Maximum detekované kvantity byl mezi  
 $1.16 \times 10^6$  and  $1.17 \times 10^7$  NVCs.

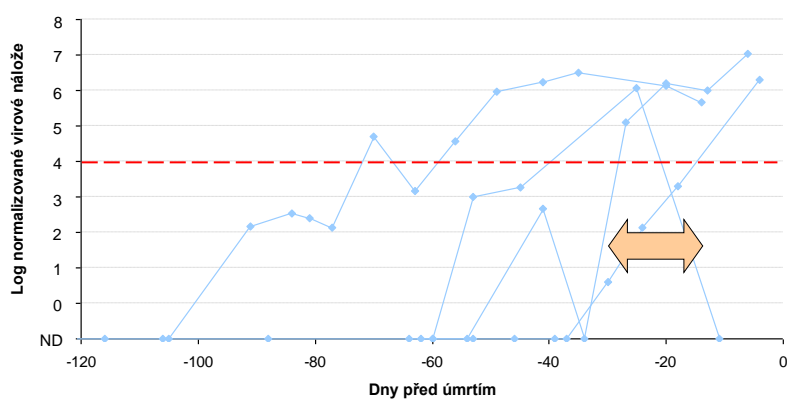
## Retrospektivně testování pacienti



Detekce předcházela úmrtí s mediánem 47 dnů (-91 to -30)

Detekce předcházela klinické známky EBV-LPD s mediánem 35 dní (-77 to -24)

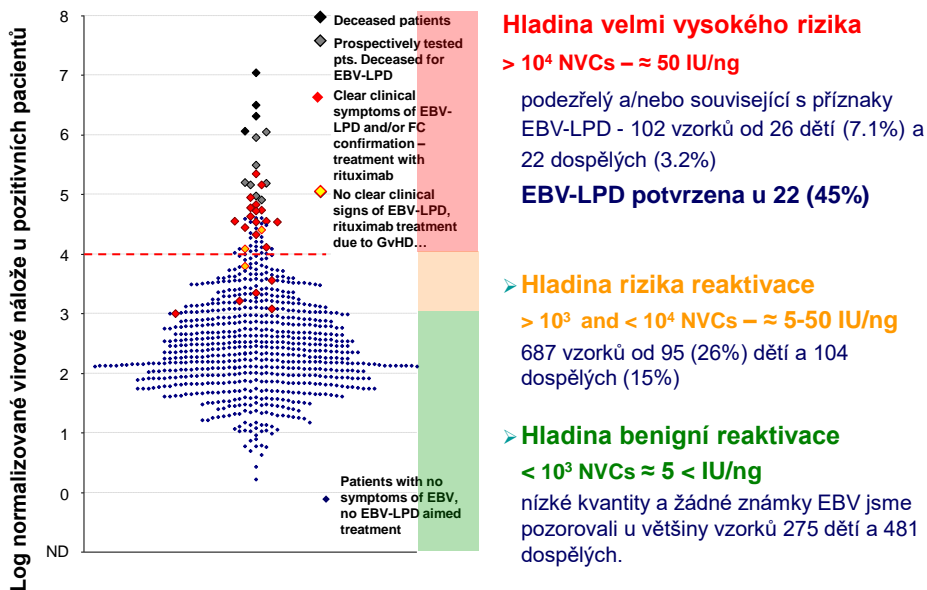
## Retrospektivně testování pacienti



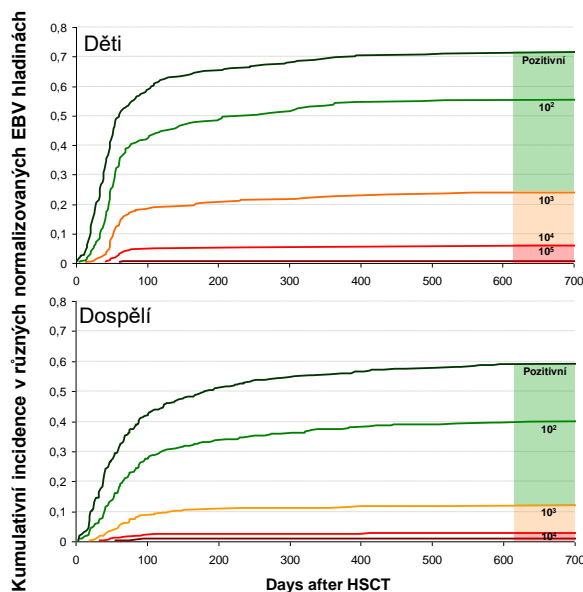
**Jako hranice suspekce EBV-LPD byla stanovena kvantita  $10^4$  NVCs.**

**Kvantita  $> 10^4$  NVCs předcházela klinické známky EBV-LPD s mediánem 14 dnů (- 56 až 2)**

## Prospektivně testování – maximální kvantity EBV

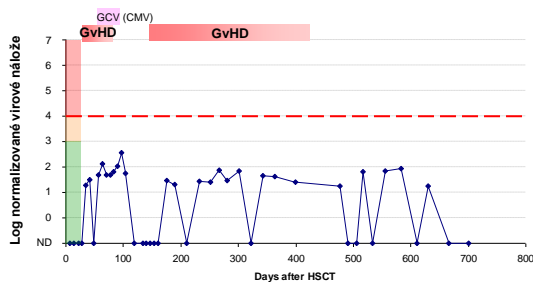


## Incidence v čase po HSCT



Na každé hladině pozitivita je EBV detekováno častěji u dětských pacientů  
 $p < 0.007$

## Benigní hladina reaktivace



**Chlapec, 13 let, HSCT pro MDS-RAEB**

**Dárce:** MMUD (8/10)

**Štěp:** PBSC

**Příprava:** busulfan (16 mg/kg)

cyclofosfamid (120 mg/kg)

melfalan (140 mg/m<sup>2</sup>)

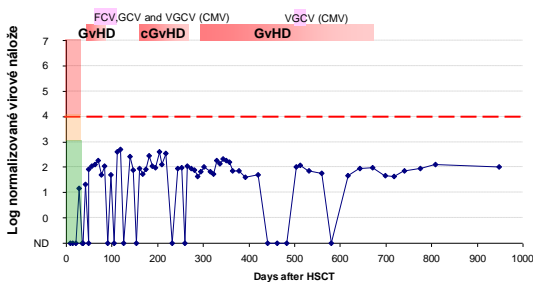
ATG (40 mg/kg)

**GvHD profylaxe:** CyA+MTX

**GvHD:** grade II (D+28;GIT)

**Další:** BKV-HC(D+40), CMV(D+55)

**Výsledek:** žije, žádné klin. problémy



**Dívka, 13 let, HSCT pro SAA**

**Dárce:** MMUD (9/10)

**Štěp:** BM

**Příprava:** TBI (5,4 Gy)

cyclofosfamid (200 mg/kg)

ATG (40 mg/kg)

**GvHD profylaxe:** CyA+MTX

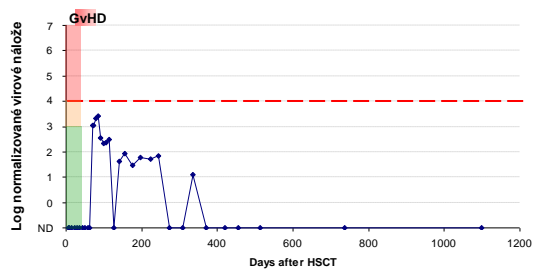
**GvHD:** grade II (D+40;GIT)

**Další:** CMV(D+46), plicní afekce neznámé

etiologie, steroidní DM

**Výsledek:** žije, žádné klin. problémy

## Riziková hladina reaktivace



**Chlapec, 6,5 r., HSCT pro ALL**

**Dárce:** RD (10/10)

**Štěp:** BM

**Příprava:** TBI (12 Gy)

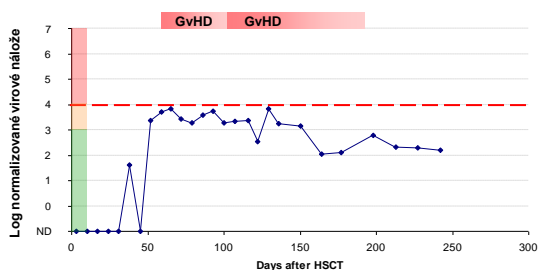
etoposide (60 mg/kg)

ATG (40 mg/kg)

**GvHD profylaxe:** CyA+MTX

**GvHD:** grade II (D+42;GIT+skin)

**Výsledek:** žije, žádné klin. problémy



**Chlapec, 15 let, HSCT pro BAL**

**Dárce:** MMUD (9/10)

**Štěp:** PBSC

**Příprava:** TBI (12 Gy)

etoposide (60 mg/kg)

ATG (40 mg/kg)

**GvHD profylaxe:** CyA+MTX

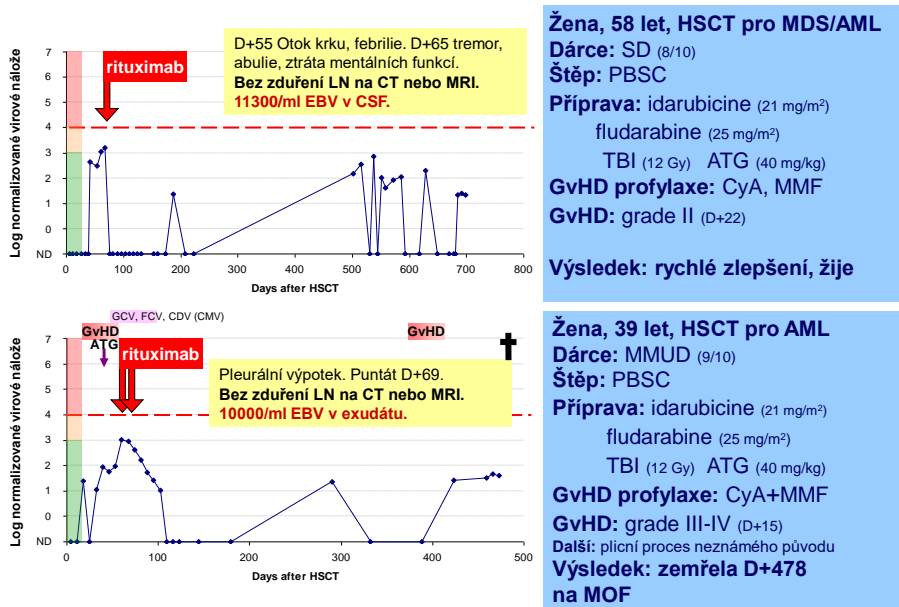
**GvHD:** grade I (D+66)

**Další:** plicní mykóza

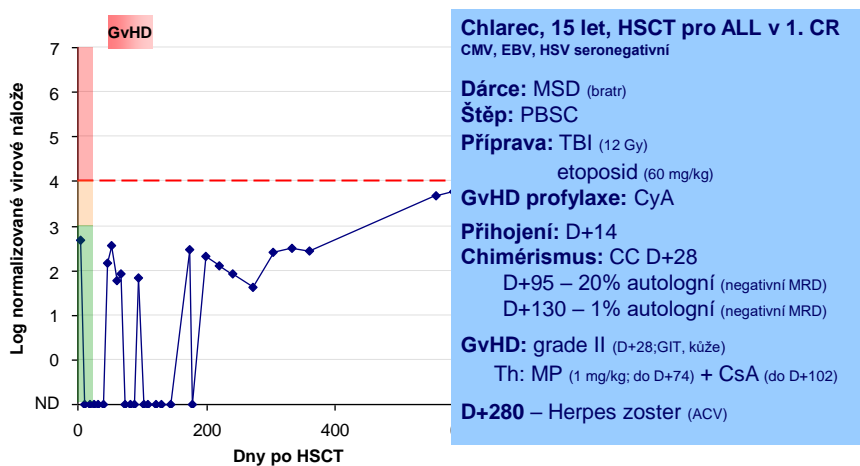
**Výsledek:** žije, žádné klin. problémy



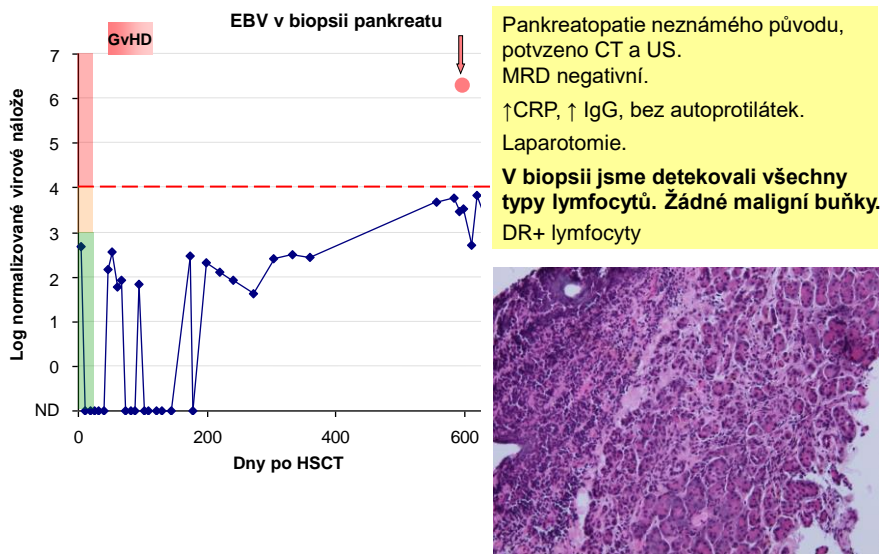
## Lokalizovaná EBV-LPD



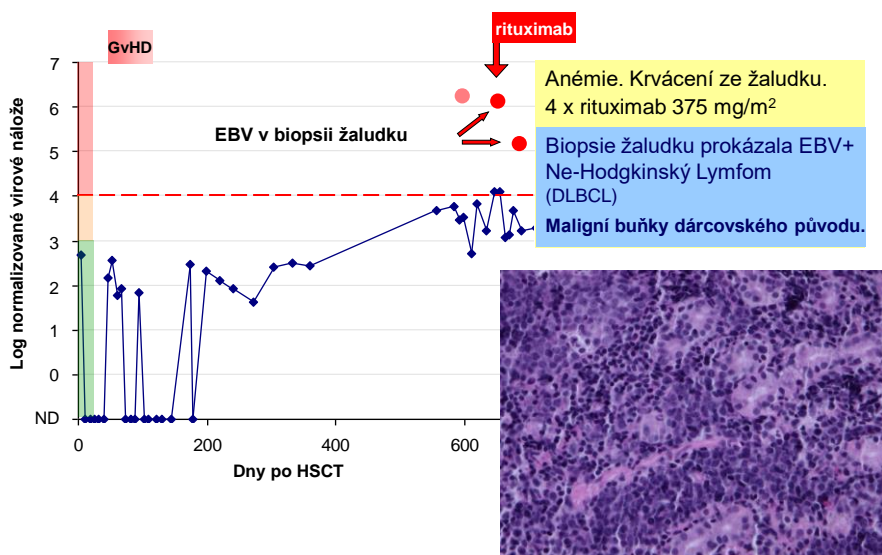
## Pacient 2 Lokalizovaná EBV-LPD (NHL)

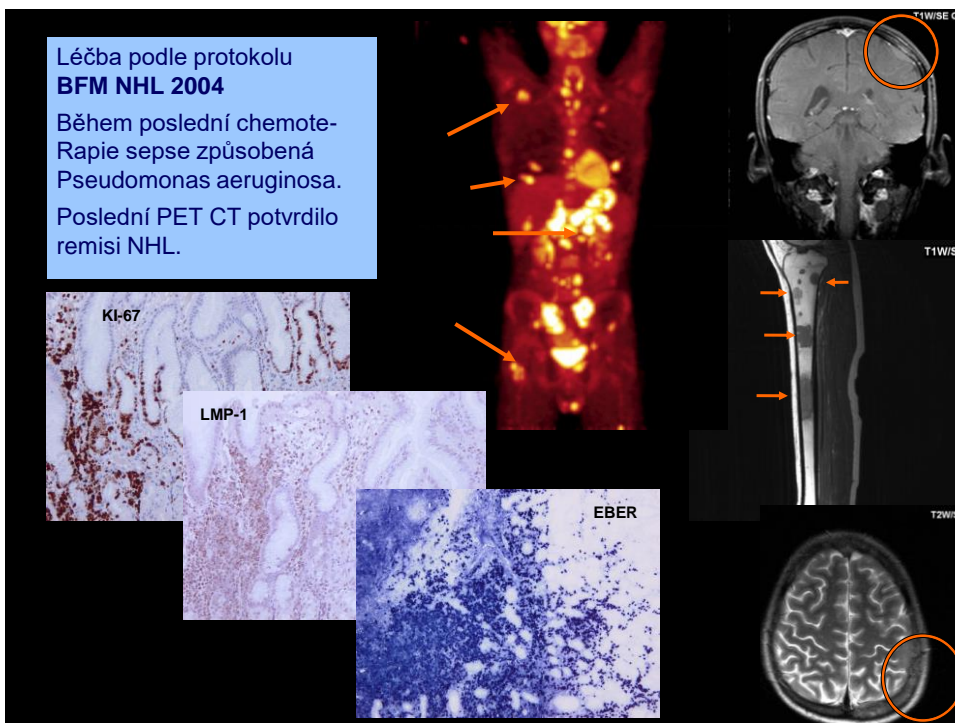


## Pacient 2 **Lokalizovaná EBV-LPD (NHL)**

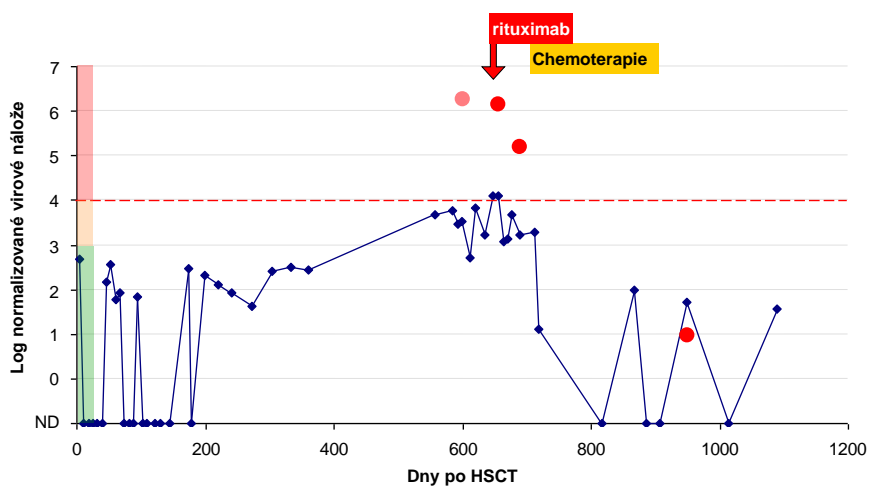


## Pacient 2 **Lokalizovaná EBV-LPD (NHL)**



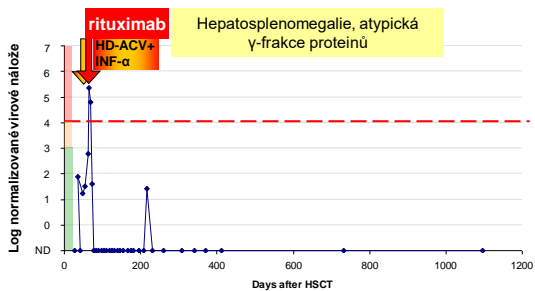


## Pacient 2 **Lokalizovaná EBV-LPD (NHL)**

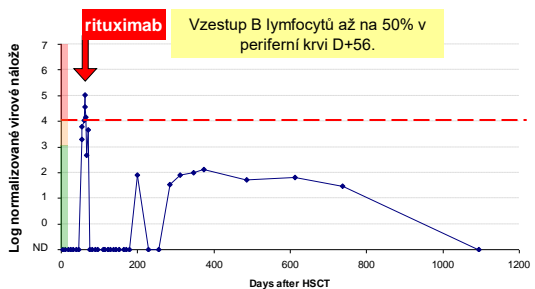


Pacient zůstává v remisi  
 ALL a NHL.

## Generalizovaná EBV-LPD

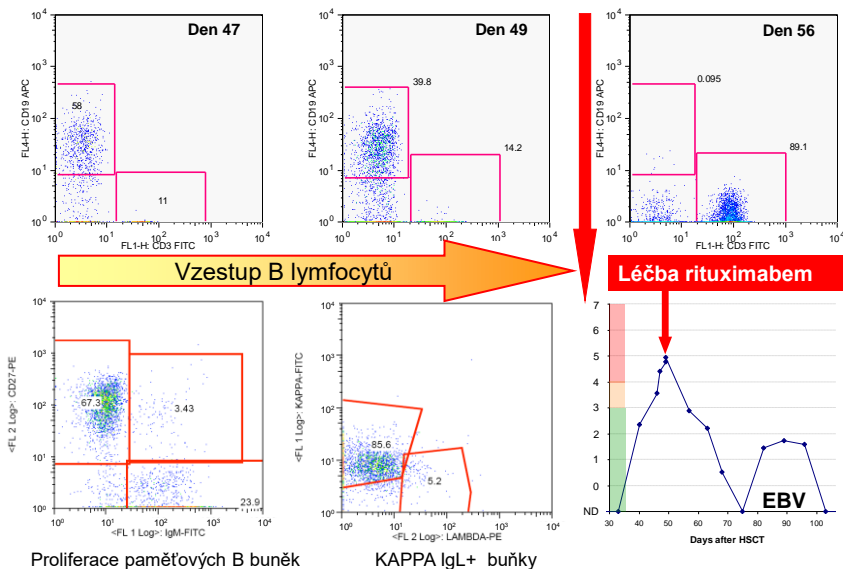


**Chapec, 3,3 r., HSCT pro MPS I**  
 Dárce: MMUD (5/6)  
 Štěp: CB  
 Příprava: busulfan (24.5 mg/kg)  
 cyklofosfamid (200 mg/kg)  
 ATG (40 mg/kg)  
 GvHD profylaxe: CyA, MP  
 GvHD: grade II (D+49; GIT)  
 rituximab den D+69  
 Výsledek: žije, bez klin. problémů



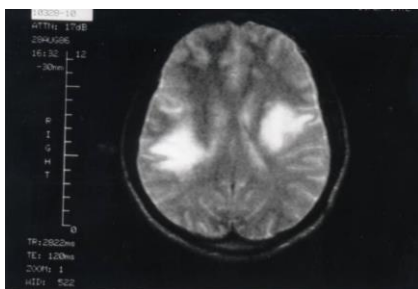
**Chlapec, 4,4 r., HSCT pro WAS**  
 Dárce: MUD  
 Štěp: BM  
 Příprava: busulfan (15.3 mg/kg)  
 cyklofosfamid (200 mg/kg)  
 ATG (40 mg/kg)  
 GvHD profylaxe: CyA, MTX  
 GvHD: grade II (D+54; GIT)  
 rituximab den D+56.  
 Výsledek: žije, bez klin. problémů

## Potvrzení EBV-LPD průtokovou cytometrií

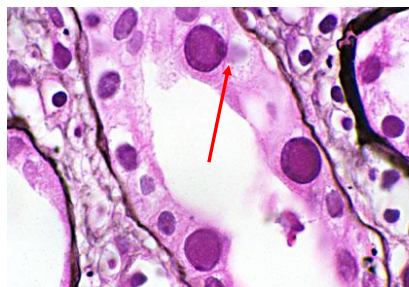


## Polyomaviry

- malé viry s cirkulární ds DNA
- průměr kapsidy 42-45 nm, genom: 5 kbp
- přenos fekálně-orální cestou
- **JC virus** – progresivní multifokální leukoencefalopatie PML
- **BK virus** – hemoragická cystitis, nefropatie (odhojení „štěpu“ ledvin)
- **WUV a KIV** – polyomaviry detekované u respiračních infekcí
- **MCV** – Merzel cell carcinoma virus – virus způsobuje vzácný ca. Kůže
- Následně detekovány na kůži lidské polyomaviry (HPyV 6-10)
- Případná možnost terapie **cidofovirem**



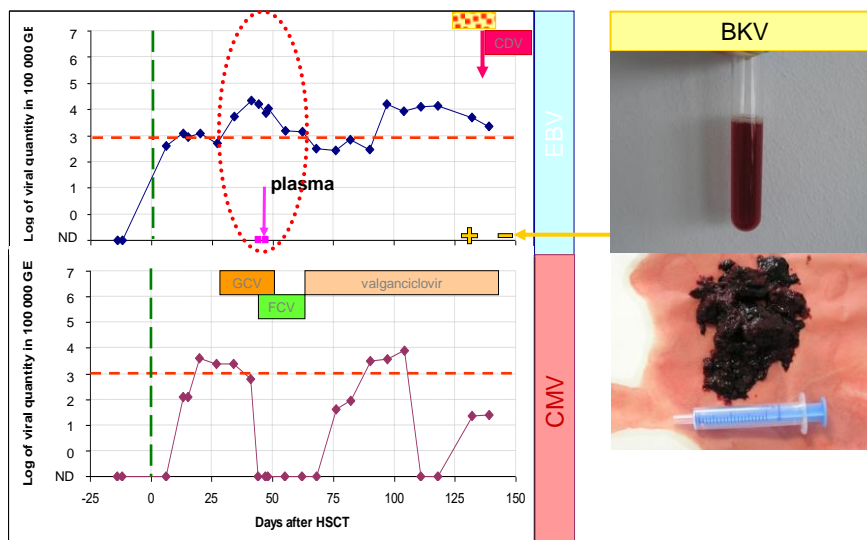
Fields - Virology



www3.us.elsevierhealth.com/ajkd/atlas/37/1/atlas02.htm.

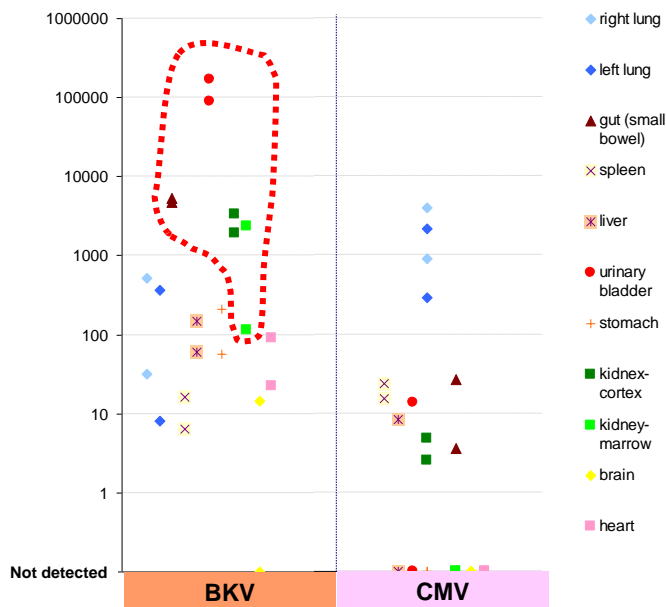
Copyright © 2001 by the National Kidney Foundation

### Pacient 3 BKV – hemoragická cystitis



Věk při Tx.:18 let, Fanconiho anemie, MUD 9/10, BM, aGvHD grade I.

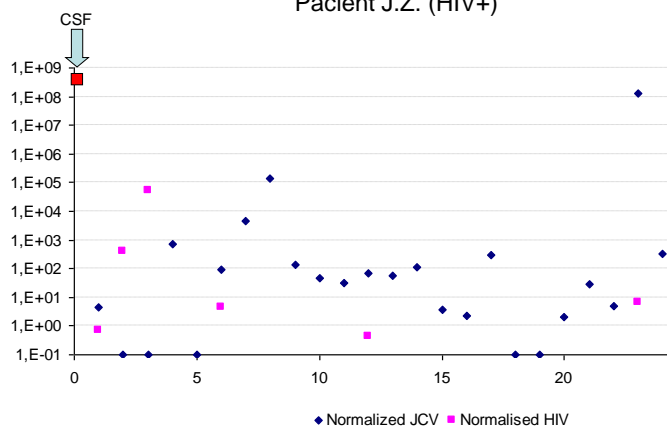
## Virové nálož normalizovaná na 10 000 g.e. tkáň tkáňová specifická



### Pacient 4

## JCV

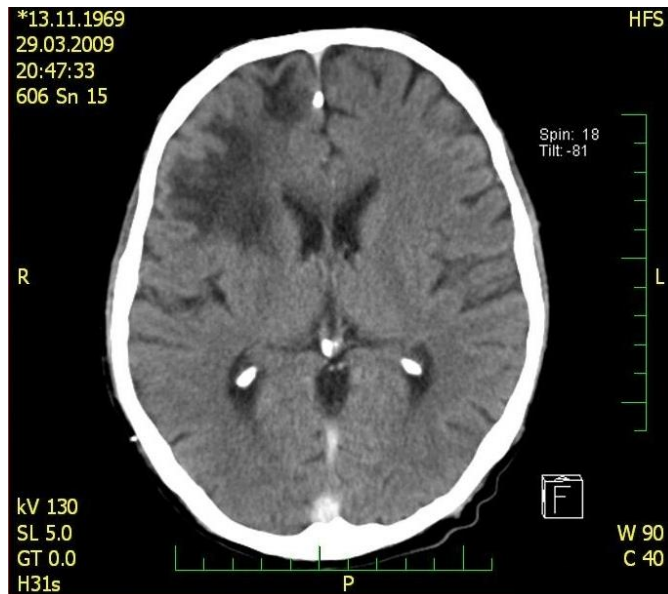
Pacient J.Z. (HIV+)



- 1 Colon
- 2 Lung Left Upper Lobe
- 3 Myocard
- 4 Testis
- 5 Kidney - Left Cortex
- 6 Kidney - Right Medulla
- 7 Stomach
- 8 Thyroid gland
- 9 Lung Left Lower Lobe
- 10 Lung Right Upper Lobe
- 11 Kidney - Right Cortex
- 12 Liver
- 13 Lung Right Middle Lobe
- 14 Duodenum
- 15 Jejunum
- 16 Spleen
- 17 Urinary Bladder
- 18 Ileum
- 19 Suprarenal gland - Right
- 20 Pancreas
- 21 Suprarenal gland - Left
- 22 Lung Right Lower Lobe
- 23 Brain
- 24 Kidney - Left Medulla

Pacient 4

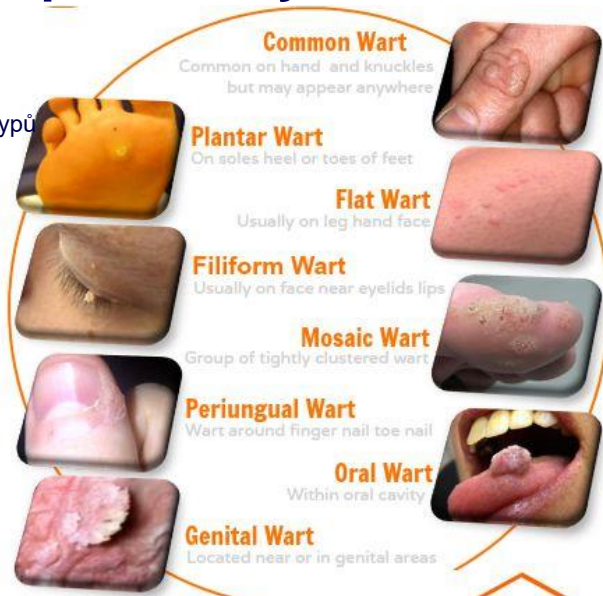
## JCV



40 let starý HIV+ pacient zemřelý na PML.

## Papilomaviry

- ds DNA virus
- Délka genomu
- délka DNA
- více jak 100 různých sérotypů
- původci – bradavic
  - Condylomata accuminata
  - Epiteliální karcinomy
    - Čípku
    - Hrtanu
    - Penisu ...
- genitální bradavice asi 30 typů
- většina lidí se nakazí v prvních 2-3 letech sex. aktivity (2/3 v průběhu prvních 3 měsíců)



<http://www.healthyeatingandyou.com/wp-content/uploads/2016/02/types-of-warts.jpg>

# Papilomaviry

## HPV-LR

**6, 11, 40, 42, 43, 44, 54, 61, 70, 72 a 82**  
(*condylomata accuminata*, ca.)

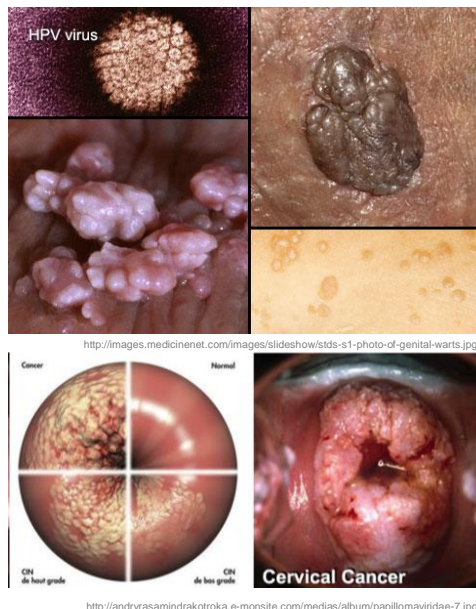
• 2-8 měsíců po nakažení vede u 50% infikovaných žen k lézi

- neonkogenní
- věk výskytu kolem 25 let

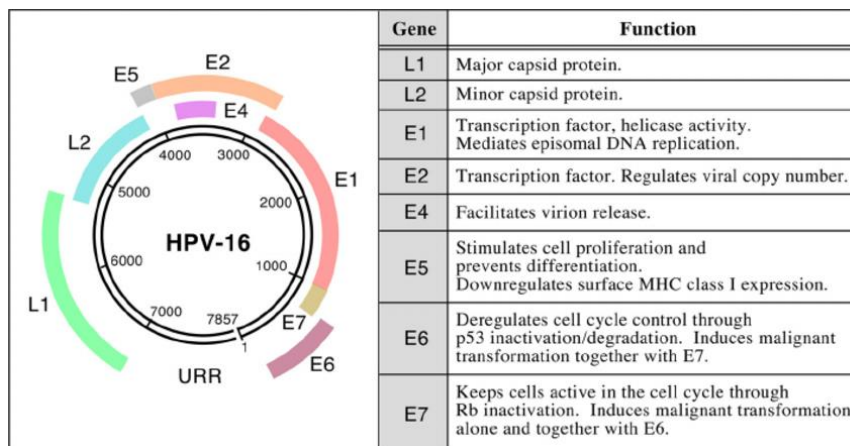
## HPV-HR

**vysoce rizikové: 16, 18, 31, 33, 35, 39, 45, 51, 52, 56 a 86**

- unifokální léze (CIN 1–3 a ca.)
- přenos sexuálním kontaktem
- specifická imunita má vysokou protektivitu
- věk výskytu: 35 let (CIN 3) a 45 let (ca.)
- CIN 3 po 18M-5 letech
- 80–90 % žen eliminuje virus spontánně během 8–16 měsíců
- z 10–20 %, které virus nevyeliminují:
  - 20 % vyvine CIN 3 během 5 let
  - 5 % vyvine karcinom do 15–20 let (u žen s pravidelným screening, jenom 1 % dojde do stadia ca.)



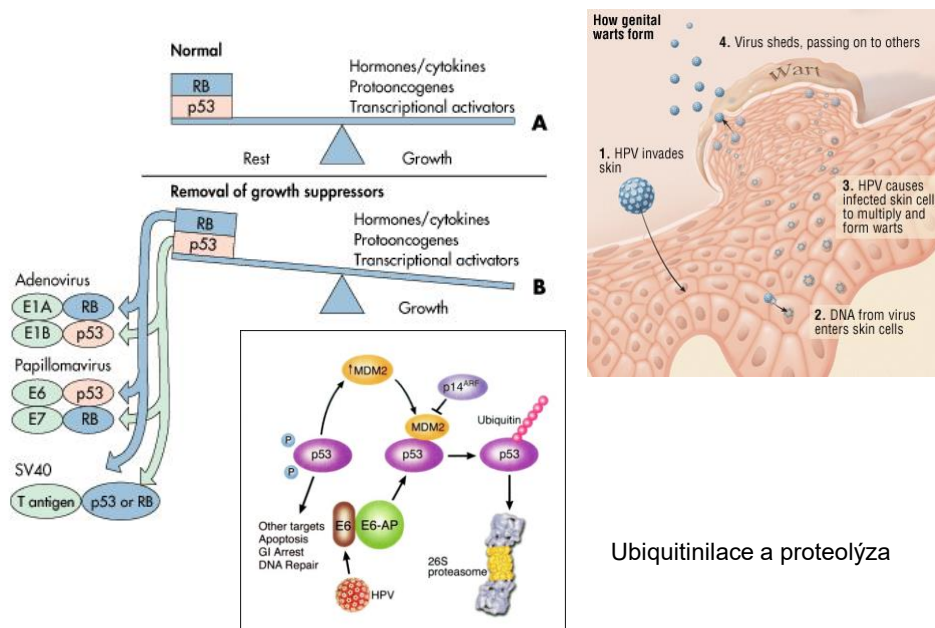
# Papilomaviry – genom



[https://www.researchgate.net/profile/Angelika\\_Riemer/publication/45113419/figure/fig/1/AS:307360830254856@1450291964254/FIGURE-1-HPV-16-genome-and-transforming-activity-of-E6-and-E7-The-left-panel-shows-the.png](https://www.researchgate.net/profile/Angelika_Riemer/publication/45113419/figure/fig/1/AS:307360830254856@1450291964254/FIGURE-1-HPV-16-genome-and-transforming-activity-of-E6-and-E7-The-left-panel-shows-the.png)



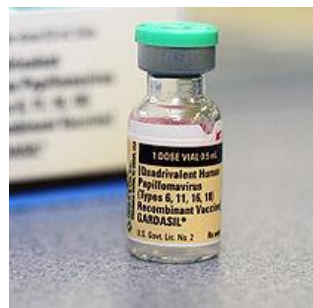## Papilomaviry – onkogenní potenciál



### HPV 16 a 18

Způsobuje až:

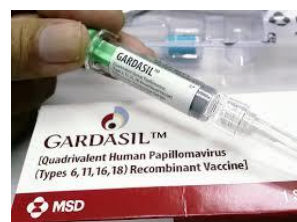- 70% karcinomů děl. čípku
- 80% ca. konečníku
- 60% ca. vaginy
- 40% ca. vulvy
- 90% genitálních bradavic



- HPV je nejčastěji přenášená STDu heterosex. dospělých (> 80% amerických žen získalo alespoň 1 typ HPV do věku 50-ti let)
- 529,000 nových případů ca. Čípku a 275000 úmrtí/rok

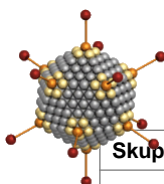
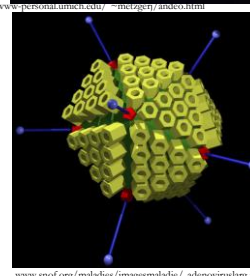
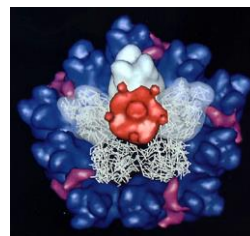
### • VAKCINACE!!!

HPV vaccines: Gardasil(Silgard)  
Cervarix



# Adenoviry


- neobalené ds DNA viry  
ikosahedrální struktura 70-75 nm  
genom: 35 kbp  
podle homologie – 7 subgenů A-G  
podle antigenní specifity – přes 50 sérotypů
- **Akutní faryngitis, Faryngokonjunktivitida, Akutní respirační infekce, Pneumonie, Akutní hemoragické cystitidy, Keratokonjunktivitida, Pertussis-like sy., Hepatitis, Gastroenteritis, Meningoencefalitida, Myokarditida**
- Persistenceence u BMT, pacientů s imunodeficitou či imunosupresí – v kolon, v močovém traktu



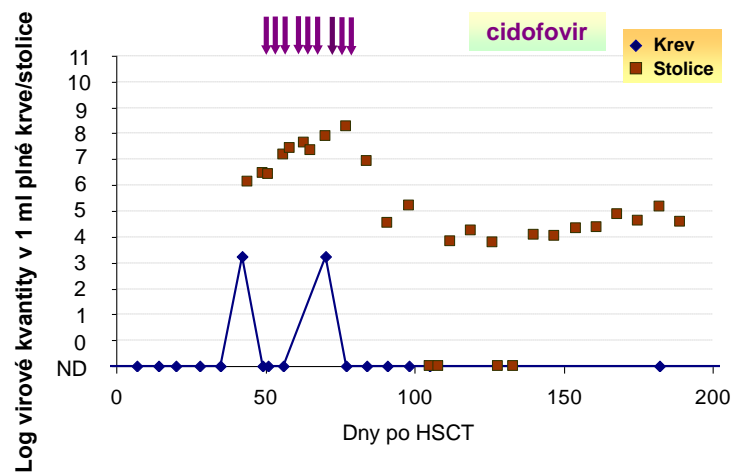
## Sérotypy

| Skupina | Sérotypy  | Lokalizace infekce  |
|---------|---|---|
| A       | 12, 18, 31  | Respirační, močové, GIT infekce a CNS infekce; u pacientů po HSCT vzácné. |
| B       | 3, 7, 11, 14, 16, 21, 34, 35, 50                          | Respirační, oční, močové, GIT infekce a CNS infekce.                      |
| C       | 1, 2, 5, 6  | <b>Respirační, močové a GIT infekce – také hepatitidy.</b>                |
| D       | 8-10, 13, 15, 17, 19, 20, 22-30, 32, 33, 36-39, 42-49, 51 | Oční, GIT infekce a a CNS infekce; u pacientů po HSCT vzácné.             |
| E       | 4   | Oční a respirační infekce; u pacientů po HSCT vzácné.                     |
| F       | 41  | GIT infekce; u pacientů po HSCT vzácné.                                   |
| G       | 52  | GIT infekce.  |

Rozdělení adenovirových infekcí do skupin (upraveno dle Fields Virology 5th edition, Kapitola 63).

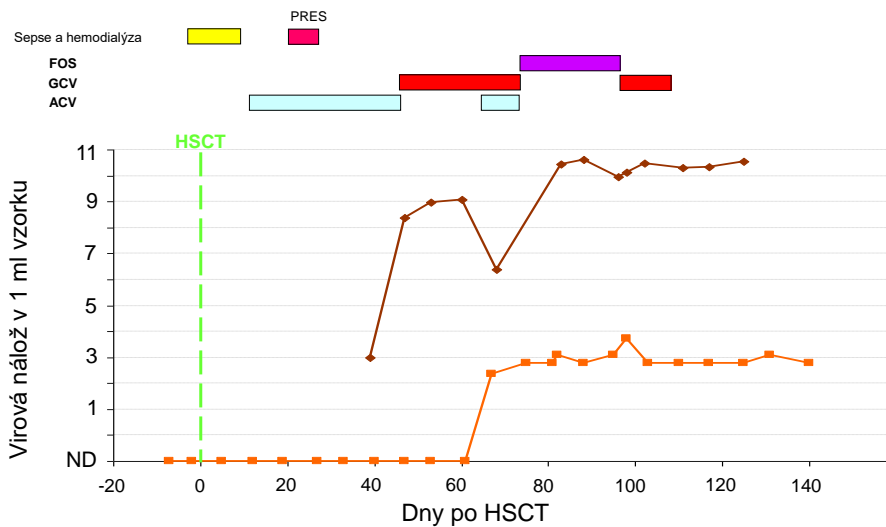


## Pacient 5

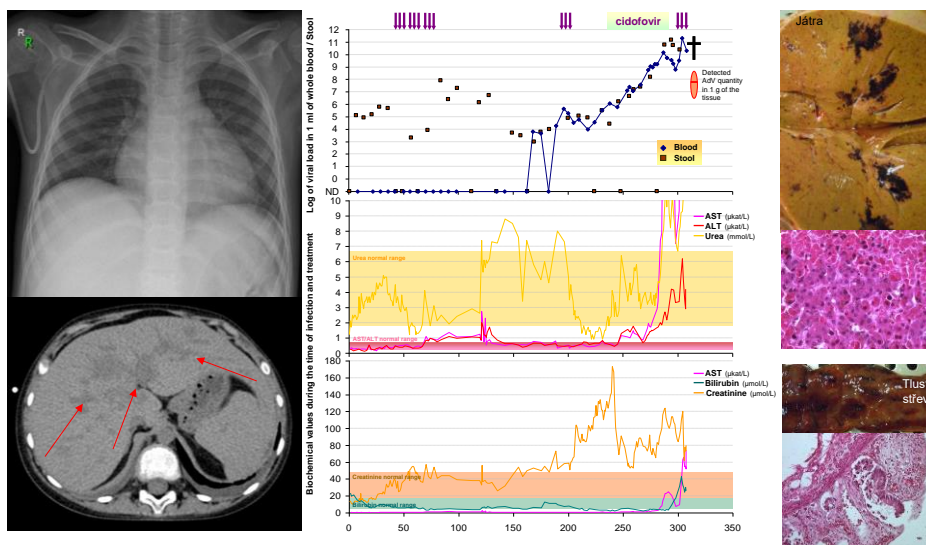


Dívka Věk při HSCT: 1 rok Dg.: ALL v CR2 Štěp: CB (5/6)  
 Příprava: busulfan, cyklofosfamid, melfalan a ATG Přihojení D+25.  
 GvHD grade II (GIT1, kůže 3) léčená kortikoidy.  
 Kompletní chiméra ode D+14.

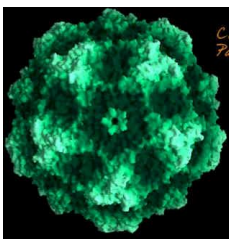
## Pacient 6



## Pacient 7

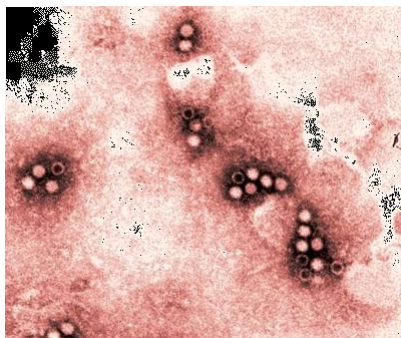


## Parvovirus B19

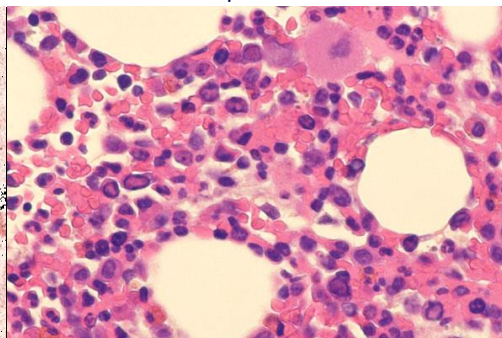


<http://fa.sannce.edu.ar/biologia/virologia/images/virolo6.jpg>

- malé neobalené viry ss DNA +/-
- Průměr kapsidy 20-26 nm, genom: 5 kbp
- množení v progenitorech erytrocytů – vede k přechodné zástavě tvorby erytrocytů a tak v určitých stavech (např. při dědičných poruchách erytropoézy) k různé těžké anémii
- Např. aplastické dřeně, aplastická krize, teratogenita-hydrop foetalis...
- **Pátá exantémová nemoc** – viz přednáška

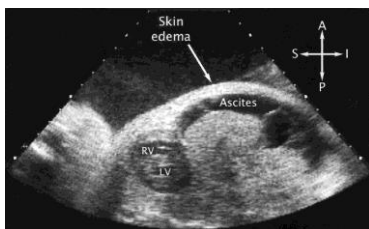


<http://www.wadsworth.org/databank/hircz/grady2.gif>



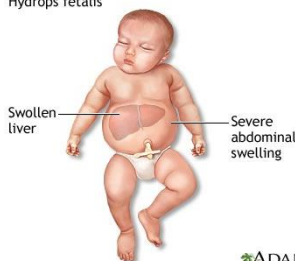
<http://www.yamagiku.co.jp/pathology/image/210/1.jpg>

## Parvovirus B19



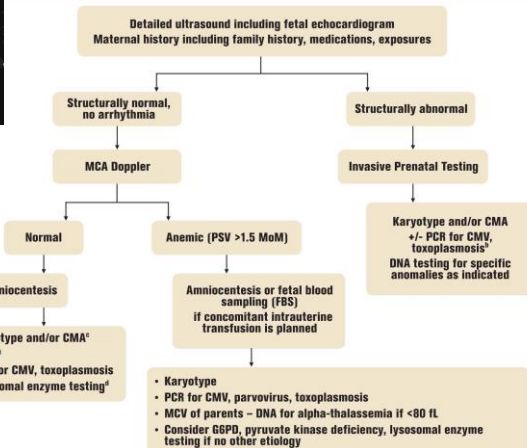
<http://www.parafoetalmedicine.com/wp-content/uploads/2014/01/nonimmune-hydrops-fetalis.jpg>

Hydrops fetalis



<http://www.abbeyardim.com/wp-content/uploads/non-immune-hydrops-fetalis.jpg>

### Work-up of nonimmune hydrops fetalis\*



Source: SMFM. Nonimmune hydrops fetalis. *Am J Obstet Gynecol*. 2015.

\*Assuming negative antibody screen and normal indirect Coombs to rule out alloimmunization; \*CMV/toxo testing if fetal anomalies suggestive of infection;

†Either amniocentesis or FBS; †Available in some laboratories.

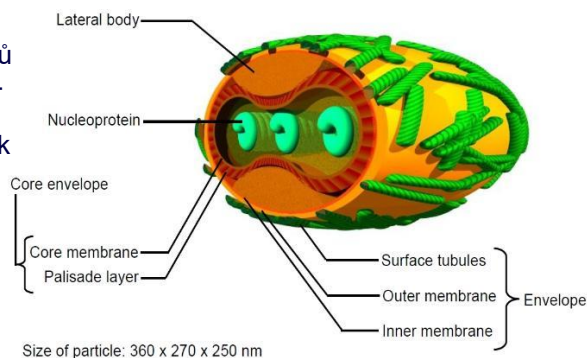
Abbreviations: CMA, chromosomal microarray; CMV, cytomegalovirus; G6PD, glucose-6-phosphate dehydrogenase deficiency; PCR, polymerase chain reaction; PSV, peak systolic velocity; MCV, mean corpuscular volume.

[http://images.alfresco.advanstar.com/alfresco\\_images/HealthCare/2015/02/10/d21bd24-656-4a92-903f-f2a7c4c1188/OBGYN0215\\_026\\_1.jpg](http://images.alfresco.advanstar.com/alfresco_images/HealthCare/2015/02/10/d21bd24-656-4a92-903f-f2a7c4c1188/OBGYN0215_026_1.jpg)

## Poxviry

- Komplexní struktura (symetrie)
- Lineární ds DNA
- Genom 130–375 kb kóduje přibližně 250 genů (více jak 100 polypeptidů-často imunogenních)
- Obalené, ale rezistentní k inaktivaci
- Replikace v cytoplasmě
- Vysoce druhově specifické
- Dnes ke konstrukci genových vektorů
- Lidská patologie je asociována se 4 rody:
  - Orthopoxvirus
  - Parapoxvirus
  - Yatapoxvirus
  - Molluscipoxvirus

### Cut-away structure of a Poxvirus (e.g. Vaccinia)



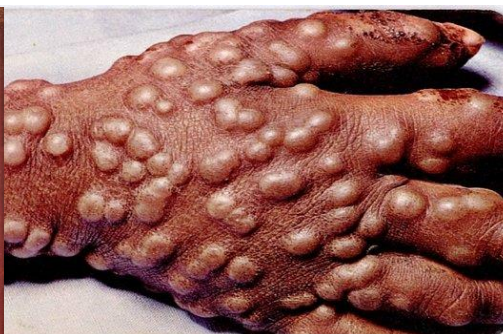
<http://cronodon.com/BioTech/Poxvirus.html>

## Orthopoxvirus

- Virus pravých neštovic
  - Variola major (mortalita 20%), variola minor (mortalita 1-2%)
  - Eradikován (poslední diagnostikován v roce 1977)
  - Všechny eflorescence ve stejném stádiu vývoje
  - Primární replikace v dýchacích cestách
- Virus Vaccinie (použit k eradikaci pravých neštovic)
- Virus kravských neštovic  
(první vakcinace proti pravým neštovicím – Edward Jenner – 1796)



<http://www.smithsonianmag.com/ist/?next=/smart-news/queen-elizabeth-1-loved-live-action-role-play-0151091/>



[http://www.wikihealth.com/wp-content/uploads/2014/07/rsz\\_smallpox.jpg](http://www.wikihealth.com/wp-content/uploads/2014/07/rsz_smallpox.jpg)

## Parapoxvirus

- Zoonózy
- Lidské infekce způsobují
  - Virus bovinné papulární stomatitidy
  - Orf virus
  - Pseudocowpox virus
- Aftózní eflorescence na sliznicích, případně kůži  
Klinicky se nazývají  
-“farmyard pox“

### Orf (Ecthyma contagiosum)

#### • C/P:

➢ Typically presents as a papule/nodule on the dorsal index finger.

➢ **Progression through several stages:**

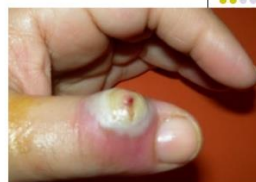- maculopapular
- targetoid
- weeping nodule
- regenerative dry stage with black dots
- papillomatosis
- regression with a dry crust

➢ **Other Findings;** Ascending **lymphangitis**, **lymphadenopathy**, **malaise**, and **fever** may occur.

➢ Bacterial **superinfection** may occur.

➢ **Erythema multiforme** occasionally occurs **10 to 14 ds.** later

<http://www.slideshare.net/HimaFarag/viral-diseases-of-the-skin-other>



## Yatapoxvirus

- Yaba monkey pox virus
  - Onkogenní virus – histiocytomy (nádory z makrofágů) u lidí a opic (např. *Macaca fascicularis*)
  - Vyskytuje se u řeky Niger

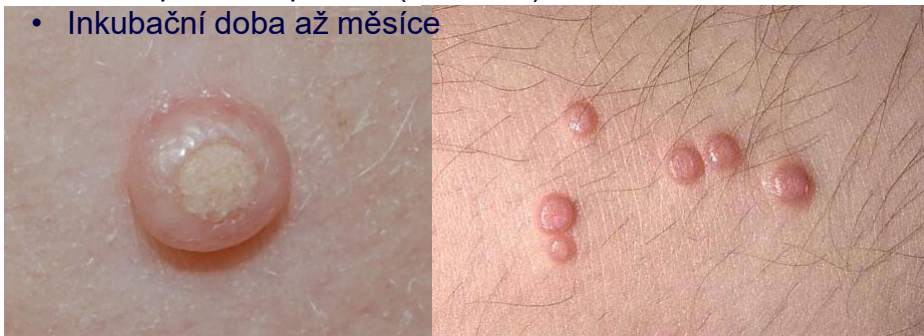

[https://upload.wikimedia.org/wikipedia/commons/9/9f/Macaca\\_fascicularis.jpg](https://upload.wikimedia.org/wikipedia/commons/9/9f/Macaca_fascicularis.jpg)

[https://en.wikipedia.org/wiki/Monkeypox\\_virus#/media/File:Monkeypox.gif](https://en.wikipedia.org/wiki/Monkeypox_virus#/media/File:Monkeypox.gif)

## Molluscipoxvirus

- Molluscum contagiosum
  - virová infekce kůže, vzácněji sliznicových membrán
  - charakteristická tvorbou bradavičnatých útvarů
  - infekce lidí, primátů a klokanů
- přenos kontaktem
- 4 typy
- Často pohlavní přenos (MCV 1,2)
- Inkubační doba až měsíce



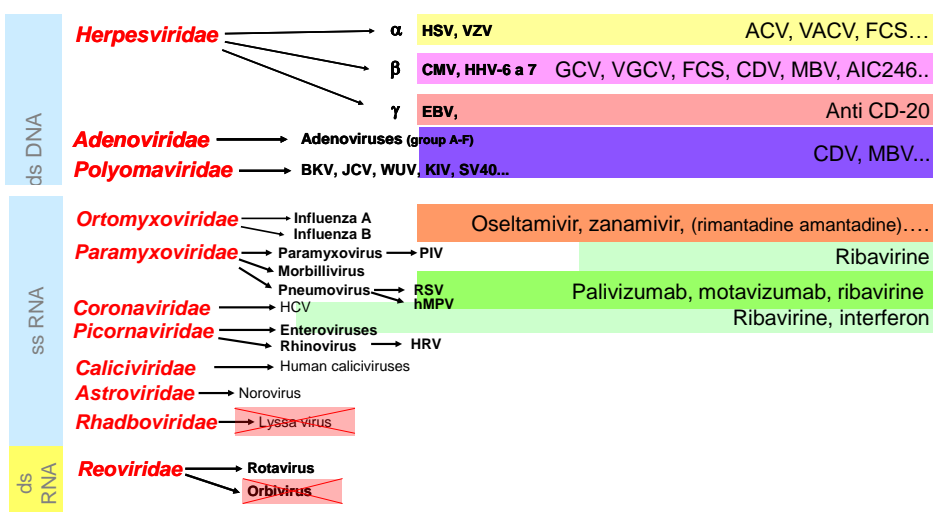
<http://www.dermapics.com/molluscum%20contagiosum.html>

<http://www.molluscumrx.com/molluscum-contagiosum-pictures/>



## Terapeutické možnosti virostatik a specifických protilátek

více či méně specifické pro určité virové skupiny :

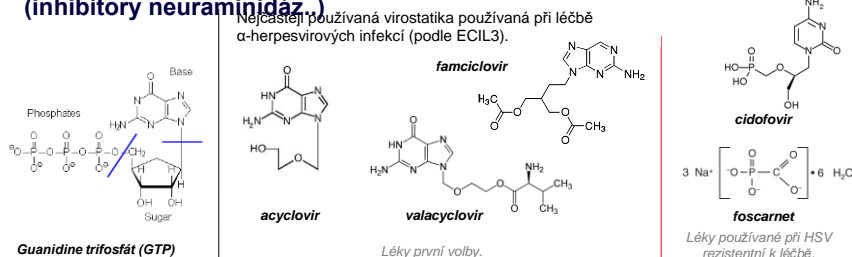




## Způsob účinku protivirotických léků

### Virostatika

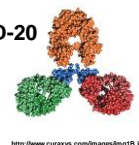zpravidla analogy buněčných nukleotidů blokující (více méně specificky) virovou polymerázu (acyklovir, ganciklovir, cidofovir...), nebo látky přímo blokující virovou polymerázu bez podobnosti nukleotidům (např. foscarnet) nebo látky blokující virové proteiny (inhibitory neuraminidáz.)



### Protilátky s protivirotickým účinkem

Neutralizující protilátky proti některým proteinům důležitým v patogenezi virového onemocnění (F protein u RSV) nebo zaměřené proti cílovým buňkám viru (anti-CD20 u EBV).

### Anti CD-20



## Dávkování nejčastějších protivirotických léků

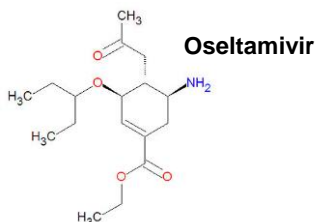- **acyklovir** (HSV, VZV)
  - **Profylaktické podávání** – 500 mg/m<sup>2</sup>/dávku v KI na 60 minut 2xdenně s maximem 750 mg/dávku
  - **Terapeutické podávání** – po dobu 7–10 dní 250 mg/m<sup>2</sup>/dávku v KI na 60 minut a 8 hod. s maximem 500 mg/dávku (resp. 10-15 mg/kg/dávku)
- **ganciklovir** (CMV, HHV-6, HHV-7)
  - **Terapeutické podávání** – po dobu alespoň 3 týdnů 2 týdny 5 mg/kg/dávku v KI na 60 min a 12 hod. 2 týdny, následně 5 mg/kg/dávku v KI na 60 min/ den
- **foscarnet** (CMV, HHV-6, HHV-7, HSV, VZV)
  - **Terapeutické podávání** - po dobu 3 týdnů 60 mg/kg/dávku v KI na 60 min (nebo i.v.) a 12 hod. 1- 2 týdny, následně 90 mg/kg/dávku v KI na 60 min (nebo i.v.) a 24 hodin
- **cidofovir** (CMV, HHV-6, HHV-7, HSV, VZV, adenoviry, BKV, ...)
- **oseltamivir** (Influenza)
  - **Profylaktické podávání** - 30-60 mg u dětí mladších 12 let dle váhy (pod 15 kg - 30 mg, 15 až 23 kg - 45 mg, 23 až 40 kg – 60 mg), u pacientů starších než 13 let a těžších než 40 kg pak 75 mg po dobu alespoň 10 dní.
  - **Terapeutické podávání** - alespoň 10 dní u dětí i dospělých; dvojnásobek profylaktické dávky - u dospělých 75 mg 2x denně, ve velmi závažných případech pak 150 mg 2x denně.

## Nežádoucí účinky nejčastějších protivirových léků

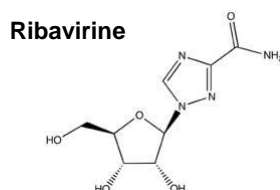- **Acyklovir/valaciklovir**
  - **NÚ zpravidla reverzibilní**, obvykle u pacientů s hepatopatií.
  - vzácně poruchy krvetvorby a lymfatického systému (anémie, leukopenie, trombocytopenie), hepatitida, případně nefrotoxicita.
- **Ganciklovir/valganciklovir**
  - **myelosupresivní účinky** (neutropenie (25–40 %), trombocytopenie (9-20 %)
  - nauzea, zvracení a průjem, vzestup JT; zmatenost a křeče; renální insuficience (vzácně u pacientů po transplantaci srdce); zcela vzácně exantém či eosinofilie
- **Foscarnet**
  - **Nefrotoxicita** - vzácně akutní renální (urémie a polyurie), případně metabolická acidóza a diabetes insipidus
  - Zvýšení JT, LDH, ALP a amylázy; často nauzea, zvracení a průjem, rash (exantém), třes, svalová slabost a vzestup tělesné teploty, trombocytopenie, hypokalémie, hypomagnezémie, hypo- nebo hyperfosfátémie, **hypokalcémie** (krátce po infuzi případně tonicko-klonické křeče) - zvýšené riziko poškození CNS a podávání Ciprofloxacinu
  - bolesti hlavy, únava, parestézie, třes, ataxie, neuropatie, hypestézie, stavy zmatenosti, deprese, psychóza, agresivní reakce; změny na EKG, hyperhypotenze, vzácně i komorové arytmie
  - Při podání koncentrovaných roztoků (nad 12 mg/ml) do periferní žíly se často objevuje flebitida (tromboflebitida).

## Nežádoucí účinky nejčastějších protivirových léků

- **Cidofovir**
  - **nefrotoxicita** – proteinurií, zvýšení kreatininu; akutní i s odstupem;
  - dobrá hydratace, případně probenecid
  - potenciálně až **chronickému renálnímu selhání** s dialýzou
  - další běžnější neutropenie, bolesti hlavy, nauzea, zvracení, alopecie, vyrážka, slabost a horečka. Je popsána také okulární toxicita.
- **Oseltamivir**
  - nejčastěji nežádoucí účinky nauzea, zvracení a bolesti břicha
- **Ribavirin**
  - **poruchy krvetvorby, deprese, teratogenní účinky (inhalace)** Z toho původu nesmí být účinkům ribavirinu vystaveni ani muži ani ženy uvažující o početí dítěte. V případě větší kumulativní dávky pak přetrvává riziko teratogenicity ještě několik měsíců. nauzea, bolesti břicha....



[http://en.cisbio.com/images/thumb/6/68/Oseltamivir\\_structure.jpg/550px-Oseltamivir\\_structure.jpg](http://en.cisbio.com/images/thumb/6/68/Oseltamivir_structure.jpg/550px-Oseltamivir_structure.jpg)



<http://www.ncbi.nlm.nih.gov/pmc/articles/PMC2700000/figure/fig1/figure-1.tif>

**Zásadní pro úspěch terapie je  
ale stále zásadní...**



**... rekonstituce imunity!**